УДК 616-092.9+616-5-005
DOI: 10.24884/1682-6655-2019-18-3-68-77

Е. Н. ГЛАГОЛЕВА[1], Д. Р. ФАЙЗУЛЛИНА[2], Г. А. ПЛИСКО[3], Е. Г. СУХОРУКОВА[2], Г. Ю. ЮКИНА[2], Е. Р. АРАВИЙСКАЯ[2], Е. В. СОКОЛОВСКИЙ[2], Н. Н. ПЕТРИЩЕВ[2]

Оценка эффекта от комбинированного воздействия местной противовоспалительной терапии (Ивермектин) и импульсного лазера на красителе (595 нм) на инициированное LL-37 розацеаподобное воспаление у мышей

[1] ООО «КомМод», Санкт-Петербург, Россия
191014, Санкт-Петербург, ул. Парадная, д. 3, корп. 2, литер А, пом. 282Н
[2] Федеральное государственное бюджетное образовательное учреждение высшего образования «Первый Санкт-Петербургский государственный медицинский университет имени академика И. П. Павлова» Министерства здравоохранения Российской Федерации, Санкт-Петербург, Россия
197022, Россия, Санкт-Петербург, ул. Льва Толстого, д. 6-8
[3] Федеральное государственное бюджетное образовательное учреждение высшего образования «Санкт-Петербургский государственный химико-фармацевтический университет» Министерства здравоохранения Российской Федерации, Санкт-Петербург, Россия
197376, Санкт-Петербург, ул. профессора Попова, д. 14, лит. А
e-mail: lasmed@yandex.ru

Статья поступила в редакцию 22.05.19; принята к печати 19.07.19

Резюме

Введение. Розацеа – хронический воспалительный дерматоз, характеризующийся наличием в патогенезе воспаления и сосудистых изменений, обусловленных воздействием антимикробных пептидов (LL-37) и Толл-подобных рецепторов (TLR2). Установление данного патогенетического звена является мишенью для новой терапии розацеа.

Цель – оценить потенциальное сочетанное действие местного крема Ивермектина 1 %-го и импульсного лазера на красителе (PDL) с длиной волны 595 нм на модели розацеаподобного воспаления у мышей после 4-кратного введения рекомбинантного антимикробного пептида LL-37.

Материал и методы. Использовались взрослые самки белых мышей BALB/c, массой 23,5±0,66 г, разделенные на 4 группы: контроль; группа 2 (вводили биодистиллированную воду в объеме 40 мкл, в течение 48 ч); группа 3 (без лечения, вводили внутрикожно паравертебрально в поясничную область 40 мкл пептида LL-37 (320 мкМ) 4-кратно каждые 12 ч); группа 4 (с лечением, производили нанесение крема Ивермектина 1 %-го после каждого введения пептида, через 60 ч после первого введения производили лечение на аппарате PDL с длиной волны 595 нм, площадь облучаемой поверхности – 50 мм^2).

Результаты. Исследование продемонстрировало, что локальное введение LL-37 в кожу мышей вызвало резкое расширение и полнокровие сосудов как артериального, так и венозного звена. Нарушилась целостность стенки сосудов микроциркуляторного русла в дерме и гиподерме, в результате чего в тканях определялись множественные мелкие кровоизлияния. В сохранившихся сосудах эндотелий был набухшим, адвентиция инфильтрирована лейкоцитами. Количество тучных клеток значительно увеличилось, однако лишь некоторые из них дегранулировали.

Выводы. В результате комбинированного местного противовоспалительного и лазерного воздействий инфильтрация лейкоцитами дермы и гиподермы снизилась, в дерме наблюдалось запустение части сосудов, эндотелий в них был набухшим. В гиподерме сохранялись расширенные полнокровные сосуды, эндотелий в них отсутствовал, сохранялась незначительная инфильтрация адвентиции. Предложенный комбинированный вариант воздействия, с учетом морфологической картины, является перспективным и требует дополнительного изучения у пациентов с розацеа без использования инвазивных методов исследований.

Ключевые слова: *розацеа, микроциркуляция русла кожи, кателицидины, LL-37, лазерное облучение, тучные клетки*

Для цитирования: *Глаголева Е. Н., Файзуллина Д. Р., Плиско Г. А., Сухорукова Е. Г., Юкина Г. Ю., Аравийская Е. Р., Соколовский Е. В., Петрищев Н. Н. Оценка эффекта от комбинированного воздействия местной противовоспалительной терапии (Ивермектин) и импульсного лазера на красителе (595 нм) на инициированное LL-37 розацеаподобное воспаление у мышей. Регионарное кровообращение и микроциркуляция. 2019;18(3):68–77. Doi: 10.24884/1682-6655-2019-18-3-68-77.*

UDC 616-092.9+616-5-005
DOI: 10.24884/1682-6655-2019-18-3-68-77

E. N. GLAGOLEVA[1], D. R. FAIZILLINA[2], G. A. PLISKO[3], E. G. SUKHORUKOVA[2], G. YU. YUKINA[2], E. R. ARAVIISKAIA[2], E. V. SOKOLOVSKY[2], N. N. PETRISHCHEV[2]

Evaluation of the effect of the combined effects of local anti-inflammatory therapy (ivermectin) and a pulsed dye laser (595 nm) on LL-37 induced rosacea-like inflammation on mice

[1] «KomMod» LTD, Russia, St. Petersburg
3 Paradnaya street, St. Petrsburg, Russia, 191014
[2] Pavlov University, Russia, St. Petersburg
6-8 L'va Tolstogo street, St. Petersburg, Russia, 197022
[3] Saint-Petersburg state University of chemical and pharmaceutical Sciences, Russia, St. Petersburg
14 Professor Popov street, St. Petersburg, Russia, 197376
e-mail: lasmed@yandex.ru

Received 22.05.19; accepted 19.07.19

Summary

Introduction. Rosacea is a chronic inflammatory dermatosis characterized by the presence of pathogenesis of inflammation and vascular changes caused by exposure to antimicrobial peptides (LL-37) and toll-like receptors (TLR2). It has been established that the pathogenetic link is a target for a new therapy of rosacea.

Objective – to evaluate the potential combined effect of local Ivermectin 1 % cream and a pulsed dye laser (PDL) with a wavelength of 595 nm on a model of rosacea-like inflammation on mice after 4-fold introduction of recombinant antimicrobial peptide LL-37.

Material and methods. Adult female BALB/c white mice weighing 23.5±0.66 g were used, divided into 4 groups: control; group 2 (biodistillate water was introduced in a volume of 40 µl, within 48 hours); group 3 (without treatment, intracutaneously injected paravertebrally into the lumbar region 40 µl of peptide LL-37 (320 µM), 4 times every 12 hours); group 4 (with treatment, 1 % Ivermectin cream was applied after each peptide injection, 60 hours after the first injection, the PDL device with a wavelength of 595 nm was treated, the area irradiated with a surface of 50 mm2).

Results. The result indicates that the local injection of LL-37 into the skin of mice caused a dramatic expansion and fullness of the vessels of both the arterial and venous link. The integrity of the walls of the blood vessels of the microcirculatory bed in the dermis and the hypodermis has broken, resulting in multiple small hemorrhages in the tissues. In the remaining vessels, the endothelium was swollen, the adventitia was infiltrated with leukocytes. The number of mast cells increased significantly, but only some of them degranulated.

Conlusions. As a result of the combined local anti-inflammatory and laser effects, leukocyte infiltration of the dermis and hypodermis decreased, in the dermis a part of the vessels was desolate, the endothelium in them was swollen. Enlarged full blood vessels remained in the hypodermis, the endothelium was absent in them, insignificant adventitia infiltration remained. The proposed combination of effects, taking into account the morphological picture, is promising and requires additional study in patients with rosacea without the use of invasive research methods.

***Keywords**: rosacea, microcirculation of skin, cathelicidins, LL-37, laser irradiation, mast cell*

For citation: *Glagoleva E. N., Faizillina D. R., Plisko G. A., Sukhorukova E. G., Yukina G. Yu. Araviiskaia E. R., Sokolovsky E. V., Petrishchev N. N. Evaluation of the effect of the combined effects of local anti-inflammatory therapy (ivermectin) and a pulsed dye laser (595 nm) on LL-37 induced rosacea-like inflammation on mice. Regional hemodynamics and microcirculation. 2019;18(3):68–77. Doi: 10.24884/1682-6655-2019-18-3-68-77. (In Russ.).*

Введение

Розацеа (от лат. *rosaceus* – «розовый») – хронический воспалительный дерматоз, характеризующийся поражением кожи лица в виде эритемы и папуло-пустулезных элементов (шифр МКБ-10: L71) [1, 2]. В Российской Федерации распространенность данного заболевания составляет около 5 % [3], однако, по некоторым данным [4], эти цифры могут превышать 20 %.

Гистологические признаки розацеа хорошо изучены, при этом разные подтипы заболевания могут иметь свои особенности. При *эритематозно-телеангиэктатическом подтипе* наблюдаются телеангиэктазии (расширение просвета капилляров и венул верхних слоев дермы, их необычная форма – извилистые, с выступами в просвет сосуда), сравнительно малое число эндотелиальных клеток, в устьях волосяных фолликул выявляется клещ *Demodex folliculorum*. Периваскулярный инфильтрат окружает расширенные сосуды, обычно выявляется при средней степени тяжести процесса, состоит в основном из мононуклеаров (лимфоциты – В-клетки CD20+, Т-лимфоциты CD3+ (в основном CD4+ и, в меньшей степени, CD8+), гистиоциты, плазматические клетки. Отек верхних слоев дермы визуализируется в сосочковом и верхней части сетчатого слоев дермы и сопровождается воспалительным инфильтратом,

количество муцина снижено или он отсутствует в свободных пространствах. Число тучных клеток увеличено, они расположены периваскулярно, могут играть роль в неоангиогенезе [5].

При *папуло-пустулезном подтипе* выявляются спонгиоз в эпидермисе, признаки острого воспаления в сально-волосяном фолликуле и эластоз [6–8].

При *гранулематозном варианте* наблюдаются признаки гранулематозного воспаления в дерме без признаков казеозного некроза [9]. Принадлежность ретенционных элементов при розацеа к волосяному фолликулу является неоднозначным моментом, так как воспалительный инфильтрат обычно расположен перифолликулярно, но иногда наблюдаются экстрафолликулярные абсцессы [10].

Установлено, что в патогенезе розацеа присутствуют два главных патофизиологических процесса – воспаление и сосудистые изменения микроциркуляторного русла кожи. Расширение сосудов с повреждением эндотелия приводит к экссудации жидкой части плазмы, белков и медиаторов воспаления из капилляров в окружающие ткани, что инициирует периваскулярную инфильтрацию (нейтрофильную, позже – макрофагальную и лимфоцитарную) и хроническое воспаление [11].

Описанные патофизиологические процессы протекают при активном участии антимикробных пептидов и Толл-подобных рецепторов (TLR2) [12–14]. У пациентов с розацеа отмечается значительное повышение уровня экспрессии TLR2, как следствие, под действием триггерных факторов он стимулирует образование цитокинов и антимикробных пептидов (в частности, кателицидина LL-37), которые в коже здоровых пациентов не обнаруживаются [14–16]. Кателицидин LL-37 участвует в патогенезе многих воспалительных заболеваний кожи (псориаз, атопический дерматит), обладает мощным провоспалительным потенциалом [17] и усиливает хемотаксис, ангиогенез и экспрессию межклеточных компонентов матрикса [18].

K. Yamasaki et al. [19] и др. еще в 2007 г. продемонстрировали на мышах, что при введении в кожу пептиды инициировали розацеаподобную отечную эритему с центральным некрозом и инфильтрацию полиморфноядерными лейкоцитами. Одним из основных источников кателицидина LL-37 являются тучные клетки. K. Aroni [7] показал, что у пациентов с розацеа их количество значительно повышено в дерме по сравнению с нормальными показателями. В экспериментах на моделях мышей с дефицитом этих клеток введение пептида LL-37 не инициировало развития воспаления, в то время как у мышей дикой линии введение пептида LL-37 приводило к усилению воспаления и повышению мРНК, химазы, триптазы и металлопротеиназы-9 [20].

В современной практике применяется большое количество алгоритмов лечения розацеа, включающих применение *системной терапии* (антибактериальные препараты, системные ретиноиды, препараты группы 5-нитроимидазолов, ангиостабилизирующие средства), *наружной терапии* (азелаиновая кислота, Метронидазол, Клиндамицина фосфат, ингибиторы кальциневрина, топические ретиноиды, Бензоилпероксид), а также *немедикаментозной терапии* (широкоформатный импульсный свет (IPL), импульсные лазеры на красителе (PDL), диодные, александритовые, длинноимпульсные неодимовые лазеры на алюмо-иттриевом гранате (Nd:YAG-лазеры) [1, 2, 21–25]. Однако монотерапия не всегда дает стойкий терапевтический результат.

На сегодняшний день для достижения максимальных терапевтических результатов и длительной ремиссии у пациентов оправдано комбинировать разные методы лечения в рамках концепции CLEAR [21, 26, 27]. Одним из перспективных методов лечения розацеа является комбинация топического Ивермектина 1 %-го и импульсного лазера на красителе с длиной волны от 595 нм.

Ивермектин – препарат из группы макроциклических лактонов. Механизм действия Ивермектина основан на снижении клеточного и гуморального иммунного ответов. Ивермектин снижает активность фагоцитоза нейтрофилов, хемотаксис и продукцию оксидантов фагоцитами (подобно макролидным антибиотикам). Показано, что исходное соединение Ивермектина значимо регулировало ФНО-α, IL-1β и IL-10 при липополисахаридиндуцированном воспалении в исследованиях *in vitro* [28, 29]. Приведены данные, свидетельствующие в пользу наличия у Ивермектина противовоспалительного эффекта, в частности, за счет снижения образования LL-37 через ингибирование *KLK5* гена в эпидермисе [30–36]. Препарат зарегистрирован для лечения розацеа в РФ с 2016 г.

Импульсный лазер на красителе с длиной волны 595 нм позволяет работать с диффузной эритемой и стойко расширенными телеангиэктазиями [37–39]. Хромофором для данной длины волны является гемоглобин. Существует два типа параметров: воздействие с пурпурой на разрыв стенки сосуда и выходом содержимого в межклеточное пространство, для этого используется длительность импульса от 1,5 до 3 мс, плотностью энергии от 7 до 9 Дж/см^2, и параметры без пурпуры, которые спаивают стенки сосудов, длительность импульса от 6 до 20 мс и невысокая мощность оказывают противовоспалительный эффект в эндотелии сосудов, тем самым потенцируя эффект от проводимой противовоспалительной наружной терапии.

Цель работы заключается в оценке потенциального сочетанного действия местного крема Ивермектина 1 %-го и импульсного лазера на красителе с длиной волны 595 нм на модели розацеаподобного воспаления у мышей после 4-кратного введения рекомбинантного антимикробного пептида LL-37. Установление данного патогенетического звена является мишенью для новой терапии розацеа.

Материал и методы исследования

В работе использовали взрослых самок белых мышей BALB/c, массой 23,5±0,66 г. Мыши содержались в обычных условиях вивария. Все эксперименты *in vivo* выполнены в соответствии с правилами проведения работ с использованием экспериментальных

Количество тучных клеток в коже мышей при розацеаподобном воспалении после введения LL-37 и после комбинированного лечения

The number of mast cells in the skin of mice with rosacea-like inflammation after administration of LL-37 and after combined treatment

Показатель морфометрии (количество)	Группа 2 (бидистиллированная вода)	Группа 3 (LL-37)	Группа 4 (LL-37 и лечение)
Тучные клетки	41±6	91±3*, p=0,004329	41±2**, p=0,002165

* – показатели статистически значимо отличаются от группы с введением бидистиллированной воды (p<0,05);
** – показатели статистически значимо отличаются от группы с введением пептида LL-37 без лечения (p<0,05).

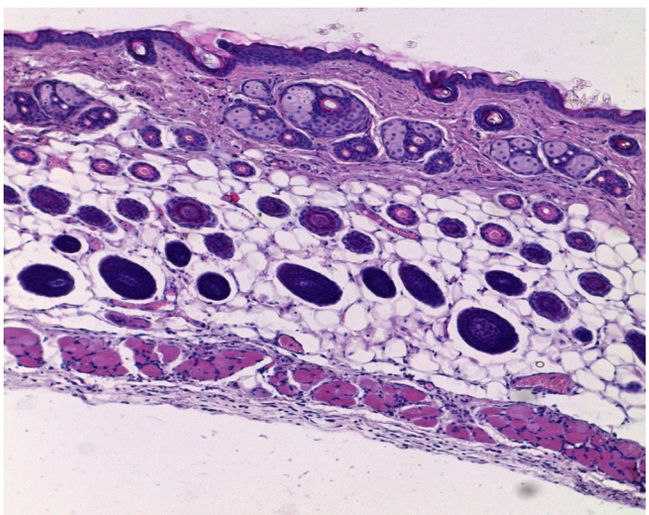

Рис. 1. Кожа контрольного животного.
Окраска гематоксилином и эозином. Увеличение: об. ×10, ок. ×10

Fig. 1. The skin of control animal.
Stained with hematoxylin and eosin. Magnification: ×10, lens ×10.

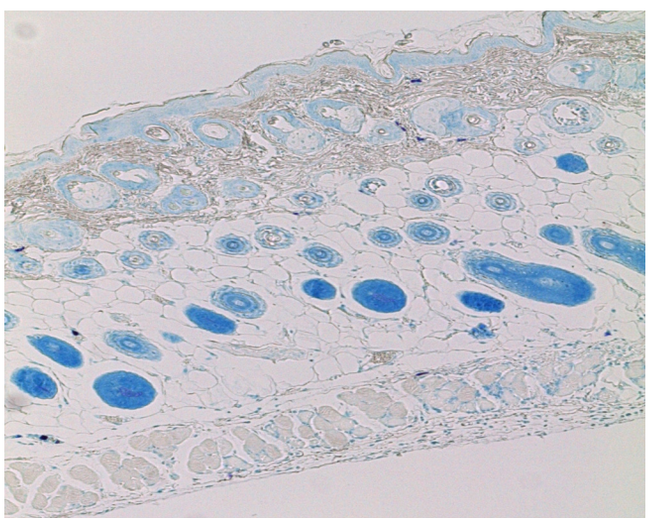

Рис. 2. Тучные клетки в коже контрольного животного.
Окраска толуидиновым синим. Увеличение: об. ×10, ок. ×10

Fig. 2. Mast cells in skin of a control animal.
Stained with toluidine blue. Magnification: ×10, lens ×10

животных (принципы Европейской конвенции, Страсбург, 1986 г., и Хельсинкской декларации Всемирной медицинской ассоциации о гуманном обращении с животными, 1996 г.). Животных разделили на 4 группы:

1) контроль – интактные животные;

2) группа 2 – производилось 4-кратное введение бидистиллированной воды в объеме 40 мкл в течение 48 ч;

3) группа 3 – без лечения. В соответствии с ранее описанной моделью розацеа, животным после механического удаления шерсти вводили подкожно паравертебрально в поясничную область 40 мкл пептида LL-37 (CAP-18, *Cathelicidin*) (PeptideSciences™, США) в концентрации 320 мкМ 2 раза в день 4-кратно каждые 12 ч. Внутрикожные инъекции выполняли с обязательным формированием папулы;

4) группа 4 – с лечением. Розацеаподобное воспаление вызывали, как и описано в п. 3, однако наносили крем Ивермектин 1 %-й после каждого введения пептида и через 60 ч после первого введения производили облучение на аппарате PDL «Vbeam™ Perfecta» (*Candela*, США) с длиной волны 595 нм, площадь облучаемой поверхности – 50 мм^2. Параметры облучения: импульсный режим, длина импульса – 10 мс, плотность энергии – 5,5 Дж/см^2. Использовали элипсовидную насадку 3×10 мм, длительность импульса – 20 мс, плотность энергии – 14 Дж/см^2 воздействие на расширенные телеангиэктазии.

Через 12 ч после последней инъекции воды или пептида производили взятие кожи для последующего гистологического исследования при помощи панчиглы диаметром 0,8 мм.

Для этого животных наркотизировали путем внутривенного введения препаратов Золетил 50 (*VIRBAC*, Франция) и Ксила (Interchemie werken «*De Adelaar B. V.*», Нидерланды) в равных объемах в дозе 0,5 мл/кг. При

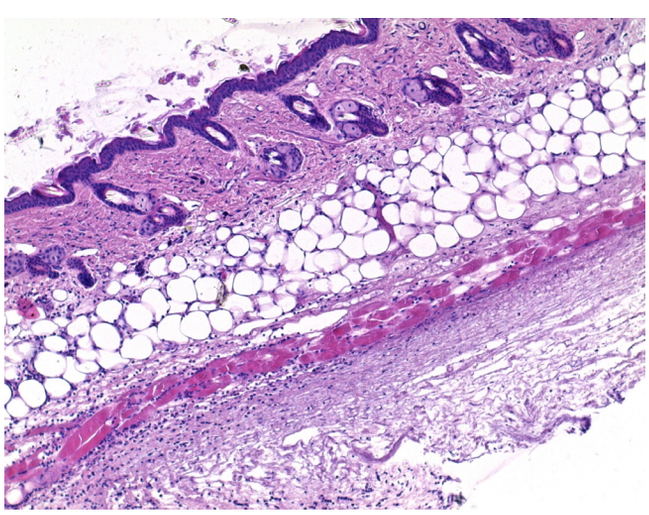

Рис. 3. Кожа экспериментального животного (введение пептида LL-37). Окраска гематоксилином и эозином, увеличение: об. ×10, ок. ×10

Fig. 3. Experimental animal skin (administration of peptide LL-37). Stained with hematoxylin and eosin, magnification: ×10, lens ×10

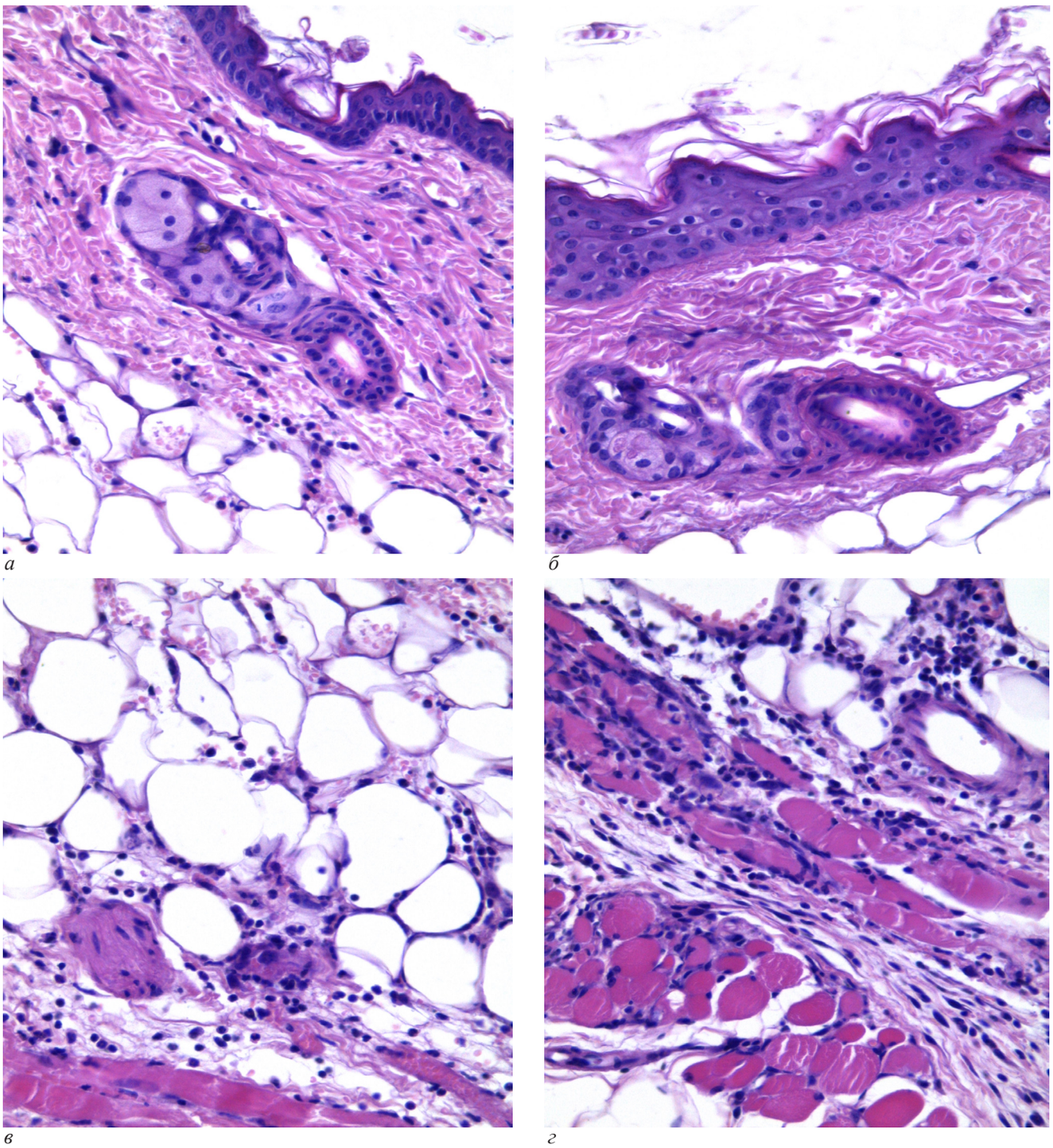

Рис. 4 . Кожа животного после введения пептида LL-37:

а, *б* – эпидермис, дерма и гиподерма. Умеренная инфильтрация лейкоцитами, свободнолежащие эритроциты в тканях кожи; *в* – глубокий слой гиподермы; *г* – глубокий слой гиподермы и поперечнополосатая скелетная мышечная ткань. Значительная инфильтрация лейкоцитами в глубоких слоях гиподермы и в мышечной ткани. Окраска гематоксилином и эозином. Увеличение: об. ×40, ок. ×10.

Fig. 4. The skin of the animal after administration of peptide LL-37:

а, *б* – epidermis, dermis and hypodermis. Moderate leukocyte infiltration, free-standing red blood cells in skin tissue; *в* – deep layer of the hypodermis; *г* – deep layer of the hypodermis and striated skeletal muscle tissue. Significant leukocyte infiltration in the deep layers of the hypodermis and muscle tissue. Stained with hematoxylin and eosin. Magnification: ×40, lens ×10

необходимости дополнительно вводили до $^1/_3$ первоначального объема смеси препаратов. Затем мышь помещали на термостатируемый столик TCAT-2 Temperature Controller (*Physitemp*, США) с постоянным поддержанием ректальной температуры 38±0,5 °C. Кожу спины очищали от шерсти механически при помощи триммера перед первым введением и за 12 ч до взятия кожи на гистологическое исследование.

Дополнительными критериями для оценки терапии были индекс эритемы Национального общества розацеа США, предложенный в 2004 г. (от 0 до 3, где 0 – отсутствие признака, 1, 2 и 3 балла – слабое, умеренное и значительное проявление признака) и площадь поражения кожи в месте введения пептида [40].

Для гистологического исследования кожу фиксировали в 10 %-м нейтральном формалине на фосфат-

ном буфере (pH 7,4) не менее 24 ч. Для получения сопоставимых результатов от всех животных образцы обрабатывали параллельно и в одинаковых условиях. После формалиновой фиксации для морфологического анализа использовали стандартную гистологическую методику со спиртами возрастающей концентрации, материал заливали в парафиновые блоки. Срезы толщиной 5 мкм готовили с помощью микротома Accu-Cut SRT 200 (*Sakura*, Япония), для обзорного исследования препаратов использовали окраску гематоксилином Майера и эозином (*Bio-Optica*, Италия). Визуализацию тучных клеток проводили окрашиванием толуидиновым синим (*Bio-Optica*, Италия) с последующим подсчетом на каждом срезе при увеличении 400 в 20 полях зрения (размер каждого поля – 0,33×0,25 мм). Микроскопический анализ проводили на световом микроскопе Leica DM750 (Германия) при окуляре 10, объективе 10 и 40. Фотосъемку гистологических объектов выполняли, используя цифровую микрофотокамеру ICC50 (*Leica*, Германия).

Статистическую обработку полученных количественных данных проводили с использованием стандартного пакета программ («Statistica 7.0 Stat. Soft for Windows»). Вычисляли среднее арифметическое значение и его стандартную ошибку (M±m), оценку значимости различий показателей проводили с применением критерия Вилкоксона. Значимость различий определяли при $p<0,05$.

Результаты исследования и их обсуждение

Патоморфологическое исследование показало, что у животных контрольной группы цитоархитектоника слоев кожи не нарушена. Эпидермис без патологических изменений, дерма представлена плотными пучками коллагеновых волокон, структура которых не изменена. Число тучных клеток составляет 41±6, они располагаются поодиночке или небольшими группами по 2–3 клетки между пучками коллагеновых волокон и около сосудов равномерно, с преобладанием в глубоких слоях дермы (таблица). В поверхностных слоях дермы сосуды микроциркуляторного русла не визуализируются, в дерме и гиподерме сосуды полнокровны. Эндотелий сосудов без патологических изменений. Сальные железы и волосы в норме (рис. 1; 2).

У животных 3-й группы цитоархитектоника слоев кожи после введения пептида не нарушена. В клетках эпидермиса наблюдается перинуклеарный отек. В дерме определяется отек коллагеновых волокон и свободно лежащие среди волокон многочисленные эритроциты (на границе дермы и гиподермы). Сосуды микроциркуляторного русла полнокровны. Дерма и соединительнотканные прослойки гиподермы густо инфильтрированы клетками воспалительного ряда (лейкоциты, макрофаги). Сосуды в гиподерме резко растянуты и полнокровны, эндотелий набухший, адвентиция инфильтрирована лейкоцитами (рис. 3; 4). При введении пептида ТК группами располагаются на границе между дермой и гиподермой, и их количество значимо увеличивается до 91±3. При этом только единичные ТК дегранулированы (рис. 5).

В коже животных 4-й группы на препаратах визуально выделяются две области: в первом случае определяются участки скопления клеточного детрита и лейкоцитов на месте эпидермиса и в наружных слоях дермы, во втором случае – участки без инфильтратов (рис. 6). В местах расположения пустул в подлежащем глубоком слое дермы и в гиподерме определяется значительная инфильтрация лейкоцитами (рис. 7). Часть сосудов в дерме запустевшие, эндотелий в них набухший. Сосуды в гиподерме расширены и полнокровны, эндотелий отсутствует, адвентиция незначительно инфильтрирована лейкоцитами.

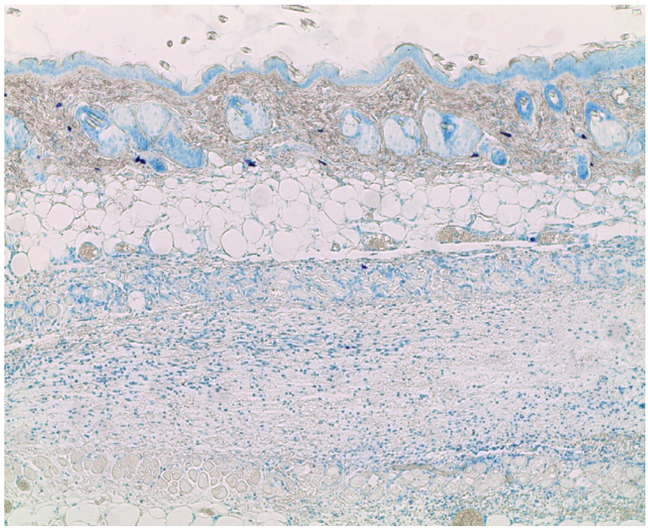

Рис. 5. Тучные клетки в коже животного после введения пептида LL-37. Окраска толуидиновым синим. Увеличение: об. ×10, ок. ×10

Fig. 5. Mast cells in the animal skin after administration of peptide LL-37. Stained with toluidine blue. Magnification: ×10, lens ×10

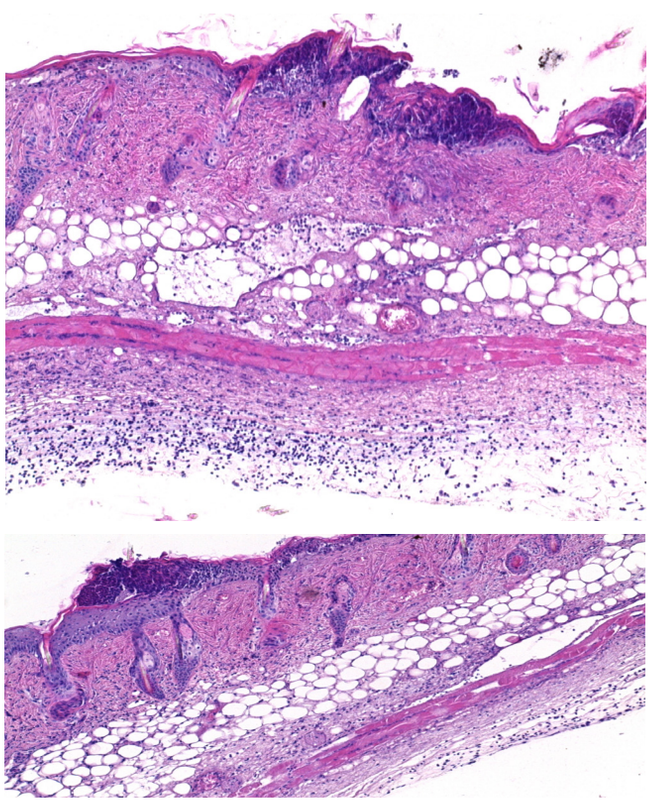

Рис. 6. Кожа экспериментального животного после лечения. Окраска гематоксилином и эозином. Увеличение: об. ×10, ок. ×10

Fig. 6. The skin of the experimental animal after treatment. Stained with hematoxylin and eosin. Magnification: ×10, lens ×10

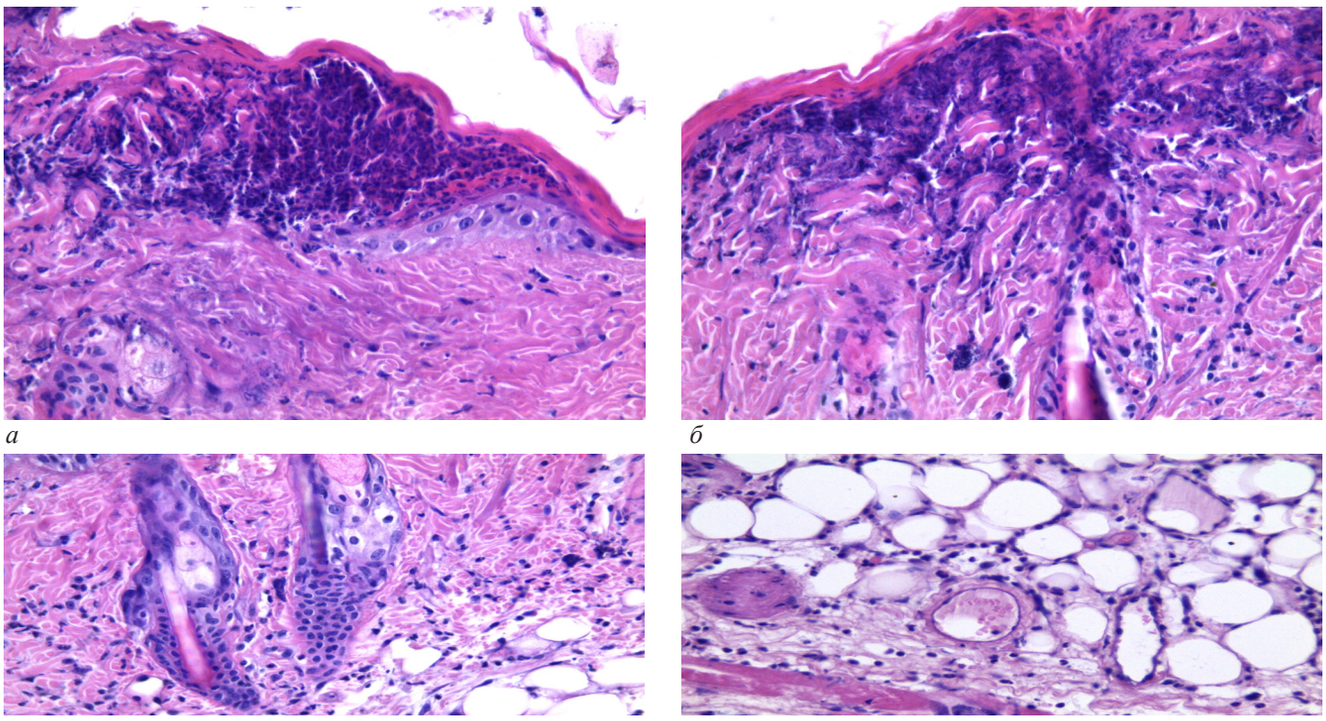

а *б* *в* *г*

Рис. 7. Кожа экспериментального животного после лечения: *а*, *б* – эпидермис, дерма с очаговым скоплением клеточного детрита и лейкоцитами; *в*, *г* – глубокие слои дермы и гиподерма, значительно инфильтрированные лейкоцитами. Окраска гематоксилином и эозином. Увеличение: об. ×40, ок. ×10

Fig. 7. The skin of the experimental animal after treatment: *а, б* – epidermis, dermis with focal accumulation of cellular debris and leukocytes; *в*, *г* – deep layers of the dermis and hypodermis significantly infiltrated with leukocytes. Stained with hematoxylin and eosin. Magnification: ×40, lens ×10

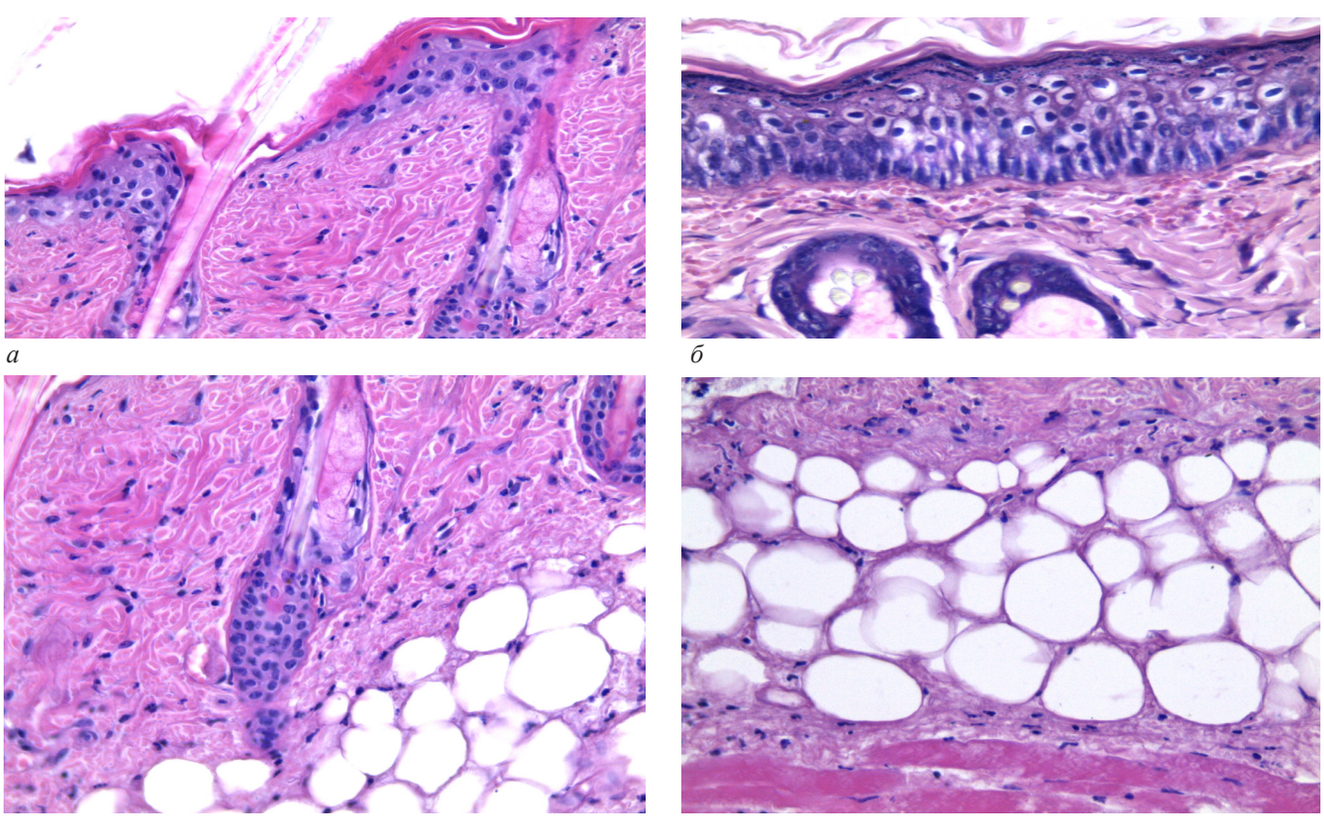

а *б* *в* *г*

Рис. 8. Кожа животного после лечения: *а*, *б* – эпидермис и дерма. Незначительная инфильтрация лейкоцитами, свободнолежащие эритроциты в тканях кожи; *в*, *г* – глубокие слои дермы, гиподерма и поперечнополосатая скелетная мышечная ткань. В дерме отмечается незначительная инфильтрация лейкоцитами, в гиподерме инфильтрация отсутствует. Окраска гематоксилином и эозином. Увеличение: об. ×40, ок. ×10

Fig. 8. The skin of the experimental animal after treatment: *а*, *б* – epidermis and dermis. Minor leukocyte infiltration, free-standing red blood cells in skin tissue. *в*, *г* – deep layers of the dermis, hypodermis and striated skeletal muscle tissue. In the dermis, there is a slight infiltration of leukocytes, in the hypodermis there is no infiltration. Stained with hematoxylin and eosin. Magnification: ×40, lens ×10

Вне скопления лейкоцитов лейкоцитарная инфильтрация незначительная. В клетках эпидермиса определяется перинуклеарный отек. Однако местами, между коллагеновыми волокнами в дерме, сохраняются скопления свободнолежащих эритроцитов. В гиподерме в соединительнотканных прослойках между адипоцитами лейкоциты не выявляются (рис. 8). Кровеносные сосуды расширены и полнокровны. Количество ТК возвращается к контрольным значениям, составляет 41±2, что значимо отличается от данных в группе 3 (рис. 9).

В патогенезе розацеа воспаление и сосудистые изменения микроциркуляторного русла обусловлены участием антимикробных пептидов и Толл-подобных рецепторов (TLR2), которые под действием триггерных факторов стимулируют образование цитокинов и антимикробных пептидов (в частности, кателицидина LL-37) [11–14]. Предыдущие исследования на животных показали, что при введении в кожу пептиды инициировали розацеаподобную отечную эритему [19]. Соответственно, в терапии данного заболевания целесообразно воздействовать именно на это патогенетическое звено. При этом монотерапия не всегда оказывает положительный эффект. Целесообразно использовать сочетанные методы лечения, в том числе в рамках концепции CLEAR [21, 26, 41], включающие применение наружной терапии и немедикаментозного воздействия и позволяющие добиться максимальных терапевтических результатов и длительной ремиссии у пациентов. В настоящем исследовании мы оценивали сочетанное действие местного крема Ивермектина 1 %-го и импульсного лазера на красителе с длиной волны 595 нм на модели розацеаподобного воспаления у мышей после 4-кратного введения рекомбинантного антимикробного пептида LL-37.

Проведенное нами экспериментальное исследование на моделях мышей показало, что антимикробные пептиды активировали воспалительный процесс и вызывали сосудистые изменения. Так, локальное введение LL-37 привело к резкому расширению и полнокровию сосудов как артериального, так и венозного звена. Нарушилась целостность стенки сосудов микроциркуляторного русла в дерме и гиподерме, в результате чего в тканях определялись множественные мелкие кровоизлияния. В сохранившихся сосудах эндотелий был набухшим, адвентиция инфильтрирована лейкоцитами. Количество тучных клеток значительно увеличилось, однако лишь некоторые из них дегранулировали. Таким образом, наблюдения подтвердили данные ранее проводившихся исследований о влиянии LL-37 на течение розацеа [19].

Воздействие интенсивным коротковолновым импульсным светом с длиной волны 595 нм, для которого основным хромофором в коже является гемоглобин, приводит к деструкции расширенных патологических сосудов и обуславливает благоприятные условия для формирования противовоспалительного и трофикорегенерирующего эффектов.

Кроме того, мы продемонстрировали, что после комбинированного воздействия с применением Ивермектин-крема 1 %-го и импульсного лазерного

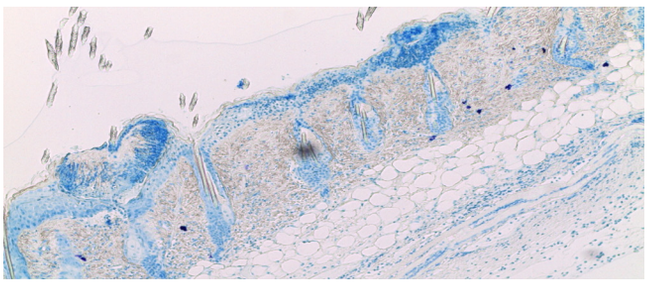

Рис. 9. Тучные клетки в коже экспериментального животного после лечения. Окраска толуидиновым синим. Увеличение: об. ×10, ок. ×10

Fig. 9. Mast cells in the skin of an experimental animal after treatment. Stained with toluidine blue. Magnification: ×10, lens ×10

облучения кожи длиной волны 595 нм инфильтрация лейкоцитами дермы и гиподермы снизилась, в дерме наблюдалось запустение части сосудов, эндотелий в них был набухшим. В гиподерме сохранялись расширенные полнокровные сосуды, эндотелий в них отсутствовал, сохранялась незначительная инфильтрация адвентиции.

На основании полученных данных эксперимента можно заключить, что предложенный комбинированный вариант воздействия, с учетом морфологической картины, является перспективным и требует дополнительного изучения у пациентов с розацеа с позиции воздействия на воспаление и врожденный иммунитет.

В результате проведенной работы созданный нами комбинированный лечебный протокол может успешно применяться для снижения воспаления и уменьшения сосудистых изменений у пациентов с розацеа. Наружная терапия с применением Ивермектин-крема 1 %-го позволяет добиться быстрого регресса основных папуло-пустулезных и эритематозных проявлений, активно представленных в клинической картине розацеа.

Выводы

1. Таким образом, комбинированная терапия с применением Ивермектин-крема 1 %-го и импульсного лазерного облучения кожи с длиной волны 595 нм на модели индуцированного розацеаподобного воспаления у мышей может быть альтернативой при лечении папуло-пустулезной розацеа, сопровождающейся телеангиэктатической эритемой и папулопустулами.

2. Целесообразно продолжить исследования для объективизации синергичности эффекта противовоспалительных препаратов и лазеров при розацеа.

Конфликт интересов / Conflict of interest

Авторы заявили об отсутствии конфликта интересов. / The authors declare no conflict of interest.

Литература / References

1. Потекаев Н. Н. Современные представления об этиологии, клинике и терапии розацеа // Косметика *и* медицина. – 2001. – *№ 6. – С. 15–21. [Potekaev NN. Modern presentation about the etiology, clinic and therapy of rosacea. Kosmetika i meditsina. 2001;(6):15–21. (In Russ.)].*

2. Аравийская Е. Р., Самцов А. В. Федеральные клинические рекомендации по ведению больных розацеа. – М., 2015. [Araviiskaia ER, Samcov AV. Federal clinical guide-

lines for the management of rosacea patients. Moscow, 2015. (In Russ.)].

3. Tan J, Schöfer H, Araviiskaia E, Audibert F, Kerrouche N, Berg M, the RISE study group. Prevalence of rosacea in the general population of Germany and Russia – The RISE study. J Eur Acad Dermatol Venereol. 2016;30:428–434. Doi: 10.1111/jdv.13556.

4. Кубанова А. А., Махакова Ю. Б. Розацеа: диагностика и лечение // Вестн. дерматологии и венерологии. – 2015. – № 4. – С. 27–35. [Kubanova AA, Makhakova YuB. Rosacea: diagnosis and treatment. Vestnik dermatologii i venerologii. 2015;(4):27–35. (In Russ.)].

5. Cribier B. Rosacea under the microscope: characteristic histological findings. J Eur Acad Dermatol Venereol. 2013;27:1336–1343. Doi: 10.1111/jdv.12121.

6. Aroni K, Tsagroni E, Lazaris AC, Patsouris E, Agapitos E. Rosacea: a clinicopathological approach. Dermatology. 2004;209(3):177–182. Doi: 10.1159/000079886.

7. Aroni K, Tsagroni E, Kavantzas N, Patsouris E, Ioannidis E. A study of the pathogenesis of Rosacea: how angiogenesis and mast cells may participate in a complex multifactorial process. Arch Dermatol Res. 2008;300(3):125–131. Doi: 10.1007/s00403-007-0816-z.

8. Cribier B. Pathophysiology of rosacea: Redness, telangiectasia, and rosacea. Ann Dermatol Venereol. 2011;138:184–191. Doi: 10.1016/S0151-9638(11)70088-6.

9. Batra M, Bansal C, Tulsyan S. Granulomatous rosacea: unusual presentation as solitary plaque. Dermatol Online J. 2011;17(2):9.

10. Zouboulis C, Katsambas A, Kligman A. Pathogenesis and Treatment of Acne and Rosacea. Berlin, Heidelberg, 2014. Doi: 10.1007/978-3-540-69375-8.

11. Buhl T, Sulk M, Nowak P, Buddenkotte J, McDonald I, Aubert J, Carlavan I, Deret S, Reiniche P, Rivier M, Voegel JJ, Steinhoff M. Molecular and morphological characterization of inflammatory infiltrate in rosacea reveals activation of Th1/Th17 pathways. J Invest Dermatol. 2015;135:2198–2208. Doi: 10.1038/jid.2015.141.

12. Kim JY, Lim BJ, Sohn HJ, Shin D, Oh SH. Increased expression of cathelicidin by direct activation of protease-activated receptor 2: possible implications on the pathogenesis of rosacea. Yonsei Med J. 2014;55(6):1648–1655. Doi: 10.3349/ymj.2014.55.6.1648.

13. Coda AB, Hata T, Miller J, Audish D, Kotol P, Two A, Shafiq F, Yamasaki K, Harper JC, Del Rosso JQ, Gallo RL. Cathelicidin, kallikrein 5, and serine protease activity is inhibited during treatment of rosacea with azelaic acid 15 % gel. J Am Acad Dermatol. 2013;69(4):570–577. Doi: 10.1016/j.jaad.2013.05.019.

14. Yamasaki K, Gallo RL. Rosacea as a disease of cathelicidins and skin innate immunity. Journal of Investigative Dermatology Symposium Proceedings. 2011;15(1):12–15. Doi: 10.1038/jidsymp.2011.4.

15. Two AM, Hata TR, Nakatsuji T, Coda AB, Kotol PF, Wu W, Shafiq F, Huang EY, Gallo RL. Reduction in serine protease activity correlates with improved rosacea severity in a small, randomized pilot study of a topical serine protease inhibitor. J Invest Dermatol. 2014;134(4):1143–1145. Doi: 10.1038/jid.2013.472.

16. Li Y, Xie H, Deng Z, Wang B, Tang Y, Zhao Z, Yuan X, Zuo Z, Xu S, Zhang Y, Li J. Tranexamic acid ameliorates rosacea symptoms through regulating immune response and angiogenesis. Int Immunopharmacol. 2019;67:326–334. Doi: 10.1016/j.intimp.2018.12.031.

17. Аравийская Е. Р., Соколовский Е. В. Микробиом: новая эра в изучении здоровой и патологически измененной кожи // Вестн. дерматологии и венерологии. – 2016. – № 3. – С. 102–109. [Araviiskaia ER, Sokolovsky EV. Microbiome: a new era in the study of healthy and pathologically modified skin. Vestnik dermatologii i venerologii. 2016;(3):102–109. (In Russ.)].

18. Park HJ, Cho DH, Kim HJ, Lee JY, Cho BK, Bang SI, Song SY, Yamasaki K, Di Nardo A, Gallo RL. Collagen synthesis is suppressed in dermal fibroblasts by the human antimicrobial peptide LL-37. J Invest Dermatol. 2009;129(4):843–850. Doi: 10.1038/jid.2008.320.

19. Yamasaki K, Di Nardo A, Bardan A, Murakami M, Ohtake T, Coda A, Gallo RL. Increased serine protease activity and cathelicidin promotes skin inflammation in rosacea. Nat Med. 2007;13(8):975–980. Doi: 10.1038/nm1616.

20. Muto Y, Wang Z, Vanderberghe M, Two A, Gallo RL, Di Nardo A. Mast cells are key mediators of cathelicidin-initiated skin inflammation in rosacea. J Invest Dermatol. 2014;134(11):2728–2736. Doi: 10.1038/jid.2014.222.

21. Аравийская Е. Р., Соколовский Е. В., Соколов Г. Н. и др. Эритема лица. Особенности диагностики и ухода за кожей // Клин. дерматология и венерология. – 2003. – № 3. – С. 69–73. [Araviiskaia ER, Sokolovsky EV, Sokolov GN, Kuznecov AV, Pankina ES. Erythema of the face. Features of diagnosis and skin care. Klinicheskaja dermatologija i venerologija. 2003;3:69–73 (In Russ.)].

22. Buechner SA. Rosacea: An Update. Dermatology. 2005;210(2):100–108. Doi: 10.1159/000082564.

23. Акне и розацеа / под ред. Н. Н. Потекаева. – М.: БИНОМ, 2007. [Acne and Rosacea / pod red. N. N. Potekaeva. Moscow, BINOM, 2007. (In Russ.)].

24. Руководство по дерматокосметологии / под ред. Е. Р. Аравийской, Е. В. Соколовского. – СПб.: ФОЛИАНТ, 2008. [Guide to dermatocosmetology / pod red. E. R. Araviiskoi, E. V. Sokolovskogo. SPb., FOLIANT, 2008. (In Russ.)].

25. Rademaker M. Very low-dose isotretinoin in mild to moderate papulopustular rosacea; a retrospective review of 52 patients. Australas J Dermatol. 2018;59:26–30. Doi: 10.1111/ajd.12522.

26. Нарушение микроциркуляции при акне / Е. Р. Аравийская, М. А. Меншутина, Е. Ю. Васина, Н. Ю. Дмитриева // Микроциркуляция в клинической практике. – СПб., 2004. – С. 8. [Araviiskaia ER, Menshutina MA, Vasina EJu, Dmitrieva NJu. Acne microcirculation disorders. Microcirculation in clinical practice. SPb, 2004:6. (In Russ.)].

27. Wolf JE Jr, Del Rosso JQ. The CLEAR trial: results of a large community-based study of metronidazole gel in rosacea. Cutis. 2007;79(1):73–80.

28. Stankiewicz M, Cabaj W, Jonas WE, Moore LG, Millar K, Ng Chie W. Influence of ivermectin on cellular and humoral immune responses of lambs. Vet Immunol Immunopathol. 1995;44(3–4):347–358. Doi: 10.1016/0165-2427(94)05308-F.

29. Ci X, Li H, Yu Q, Zhang X, Yu L, Chen N, Song Y, Deng X. Avermectin exerts anti-inflammatory effect by downregulating the nuclear transcription factor kappa-B and mitogen-activated protein kinase activation pathway. Fundam Clin Pharmacol. 2009;23(4):449–455. Doi: 10.1111/j.1472-8206.2009.00684.x.

30. Thibaut de Ménonville S, Rosignoli C, Soares E, Roquet M, Bertino B, Chappuis J-P, Defoin-Platel/Chaussade C, Piwnica D. Topical Treatment of Rosacea with Ivermectin Inhibits Gene Expression of Cathelicidin Innate Immune Mediators, LL-37 and KLK5, in Reconstructed and Ex Vivo Skin Models. Dermatology and Therapy. 2017;7(2):213–225. Doi: 10.1007/s13555-017-0176-3.

31. Ventre E, Rozières A, Lenief V, Albert F, Rossio P, Laoubi L, Dombrowicz D, Staels B, Ulmann L, Julia V, Vial E, Jomard A, Hacini-Rachinel F, Nicolas JF, Vocanson M. Topical

ivermectin improves allergic skin inflammation. Allergy. 2017; 72(8):1212–1221. Doi: 10.1111/all.13118.

32. Ebbelaar CCF, Venema AW, Van Dijk MR. Topical Ivermectin in the Treatment of Papulopustular Rosacea: A Systematic Review of Evidence and Clinical Guideline Recommendations. Dermatol Ther (Heidelb). 2018;8(3):379–387. Doi: 10.1007/s13555-018-0249-y.

33. Dall'Oglio F, Lacarrubba F, Luca M, Boscaglia S, Micali G. Clinical and erythema-directed imaging evaluation of papulo-pustular rosacea with topical ivermectin: a 32 weeks duration study. J Dermatolog Treat. 2019;20:1–5. Doi: 10.1080/09546634.2019.1572860.

34. Sahni DR, Feldman SR, Taylor SL. Ivermectin 1 % (CD5024) for the treatment of rosacea. Expert Opin Pharmacother. 2018 Apr;19(5):511–516. Doi: 10.1080/14656566.2018.1447562.

35. Barańska-Rybak W, Kowalska-Olędzka E. New indications for topical ivermectin 1 % cream: a case series study. Postepy Dermatol Alergol. 2019;36(1):58–62. Doi: 10.5114/ada.2019.82825.

36. Feaster B, Cline A, Feldman SR, Taylor S. Clinical effectiveness of novel rosacea therapies. Curr Opin Pharmacol. 2019;46:14–18. Doi: 10.1016/j.coph.2018.12.001.

37. Ali FR, Al-Niaimi F. Laser-assisted drug delivery in dermatology: from animal models to clinical practice. Lasers in Medical Science. 2016;31(2):373–381. Doi: 10.1007/s10103-015-1853-z.

38. Baek JO, Hur H, Ryu HR, Kim JS, Lee KR, Kim YR, Choi KH. Treatment of erythematotelangiectatic rosacea with the fractionation of high-fluence, long-pulsed 595-nm pulsed dye laser. J Cosmet Dermatol. 2017;16:12–14. Doi: 10.1111/jocd.12284.

39. Bulbul Baskan E, Akin Belli A. Evaluation of long-term efficacy, safety, and effect on life quality of pulsed dye laser in rosacea patients. J of Cosmet and Laser Ther. 2018;24:1–5. Doi: 10.1080/14764172.2018.1502453.

40. Wilkin J, Dahl M, Detmar M, Drake L, Liang MH, Odom R, Powell F. Standard grading system for rosacea: report of the National Rosacea Society Expert Committee on the classification and staging of rosacea. J Am Acad Dermatol. 2004;50(6):907–912. Doi: 10.1016/j.jaad.2004.01.048.

41. Webster G, Schaller M, Tan J, Jackson JM, Kerrouche N, Schäfer G. Defining treatment success in rosacea as 'clear' may provide multiple patient benefits: results of a pooled analysis. J Dermatolog Treat. 2017;28(5):469–474. Doi: 10.1080/09546634.2017.1343435.

Информация об авторах

Глаголева Екатерина Николаевна – главный врач клиники ООО «КомМод», Санкт-Петербург, e-mail: lekate@yandex.ru.

Файзуллина Динара Рафаэлевна – ассистент кафедры патофизиологии с курсом клинической патофизиологии ФГБОУ ВО «Первый Санкт-Петербургский государственный медицинский университет им. акад. И. П. Павлова» МЗ РФ, e-mail: lasmed@yandex.ru.

Плиско Григорий Алексеевич – младший научный сотрудник ЦЭФ ФГБОУ ВО «Санкт-Петербургский государственный химико-фармацевтический университет» МЗ РФ, e-mail: grigoriyplisko@gmail.com.

Сухорукова Елена Геннадиевна – канд. мед. наук, старший научный сотрудник лаборатории патоморфологии Научно-исследовательского центра ФГБОУ ВО «Первый Санкт-Петербургский государственный медицинский университет им. акад. И. П. Павлова» МЗ РФ, e-mail: len48@ inbox.ru.

Юкина Галина Юрьевна – канд. биол. наук, зав. лабораторией патоморфологии Научно-исследовательского центра ФГБОУ ВО «Первый Санкт-Петербургский государственный медицинский университет им. акад. И. П. Павлова» МЗ РФ, e-mail: pipson@inbox.ru.

Аравийская Елена Роальдовна – д-р мед. наук, профессор кафедры дерматовенерологии с клиникой ФГБОУ ВО «Первый СанктПетербургский государственный медицинский университет им. акад. И. П. Павлова» МЗ РФ, e-mail: arelenar@mail.ru

Соколовский Евгений Владиславович – д-р мед. наук, профессор, заведующий кафедрой дерматовенерологии с клиникой ФГБОУ ВО «Первый СанктПетербургский государственный медицинский университет им. акад. И. П. Павлова» МЗ РФ, e-mail: s40@mail.ru.

Петришев Николай Николаевич – д-р мед. наук, профессор кафедры патофизиологии ФГБОУ ВО «Первый СанктПетербургский государственный медицинский университет им. акад. И. П. Павлова» МЗ РФ, e-mail: lasmed@yandex.ru.

Author information

Glagoleva Ekaterina N. – head physician of medical clinic «KomMod», St. Petersburg, e-mail: lekate@yandex.ru.

Faizullina Dinara R. – assistant of the Department of Pathophysiology with a course of clinical pathophysiology Pavlov University, St. Petersburg, e-mail: lasmed@yandex.ru.

Plisko Grigoriy A. – junior scientific researcher of the Center for Experimental Pharmacology of the Saint-Petersburg State Chemical and Pharmaceutical University, e-mail: grigoriyplisko@gmail.com.

Sukhorukova Elena G. – Candidate of Medical Sciences, Senior Research Associate of the Laboratory of Pathomorphology of the Research Center Pavlov University, St. Petersburg, e-mail: len48@inbox.ru.

Yukina Galina Yu. – Candidate of Biological Sciences, Head of the Laboratory of Pathomorphology of the Research Center Pavlov University, St. Petersburg, e-mail: pipson@inbox.ru.

Araviiskaia Elena R. – Dr. of Medical Sciences, Professor of the Department of Dermatovenerology with Clinic Pavlov University, St. Petersburg, e-mail: arelenar@mail.ru

Sokolovsky Evgeniy V. – Dr. of Medical Sciences, Professor, Head of the Department of Dermatovenerology with Clinic Pavlov University, St. Petersburg, e-mail: s40@mail.ru.

Petrishchev Nikolay N. – Dr. of Medical Sciences, Professor of the Department of Pathophysiology with a course of clinical pathophysiology Pavlov University, St. Petersburg, e-mail: lasmed@yandex.ru.