УДК 617.711-004.4-076:616.5-004.1-085.847.8]-001.8
DOI: 10.24884/1682-6655-2020-19-2-43-50

Н. В. КОРНЕЕВА[1], Э. Н. ОТТЕВА[2], М. А. КОВАЛЕВА[1], К. В. ЖМЕРЕНЕЦКИЙ[1]

Биомикроскопия бульбарной конъюнктивы: возможности метода в оценке микроциркуляторных нарушений при системной склеродермии

[1] Федеральное государственное бюджетное образовательное учреждение высшего образования «Дальневосточный государственный медицинский университет» Министерства здравоохранения Российской Федерации, г. Хабаровск, Россия 680000, Россия, г. Хабаровск, ул. Муравьева-Амурского, д. 35
[2] Краевое государственное бюджетное образовательное учреждение дополнительного профессионального образования «Институт повышения квалификации специалистов здравоохранения» Министерства здравоохранения Хабаровского края, г. Хабаровск, Россия
680009, Россия, г. Хабаровск, ул. Краснодарская, д. 9
e-mail: Gladkova1982@mail.ru

Статья поступила в редакцию 20.12.19; принята к печати 15.04.20

Резюме

Введение. Авторы обращают внимание читателей на современные возможности использования метода биомикроскопии бульбарной конъюнктивы (БМБК) в оценке микроциркуляторных (МЦ) расстройств при системной склеродермии (ССД). Сравнение БМБК-результатов пациентов с ССД с контрольной группой лиц без ССД позволило выделить характерные для этого заболевания микроциркуляторные признаки, а проведенные параллели с изменениями, выявляемыми при капилляроскопии ногтевого ложа (КНЛ), показали дополнительные диагностические возможности метода БМБК. *Цель* исследования – выявление новых МЦ-признаков при ССД, используя БМБК-метод, которые в дальнейшем могут быть применены для оценки динамики и поиска закономерностей с клинической картиной заболевания. *Материалы и методы.* Методом БМБК обследовали 48 пациентов, страдающих ССД, средний возраст составил 51±1,7 года, соотношение женщин и мужчин было 46:2. Группу сравнения составили практически здоровые лица без сопутствующих заболеваний (n=30), способных повлиять на состояние микроциркуляторного русла (МЦР), средний возраст составил 47,4±2,3 года, соотношение женщин и мужчин – 20:10. *Результаты* показали статистически значимые изменения ангиоархитектоники среди пациентов с ССД в сравнении с контролем. Наблюдали значительное уменьшение среднего диаметра артериол (14,1±0,7 мкм) и капилляров (6,6±0,2 мкм) в группе пациентов с ССД в сравнении с контролем (16,6±0,6 мкм, p=0,0165 и 7,3±0,2 мкм, p=0,0356, соответственно для артериол и капилляров). Убыль капилляров при ССД в четырех областях темпорального участка бульбарной конъюнктивы носила этапный характер и составила: в зоне угла глаза – 15,3 %, в переходной области – 23,3 %, в центральной – 28,1 % и в перилимбальной – 37,9 % в сравнении с контролем. *Выводы.* Метод БМБК является высокоинформативным в диагностике МЦ-расстройств при ССД. Основные БМБК-изменения в МЦ при ССД заключаются в нарушении организации МЦР в виде повышенной извитости всех видов микрососудов, неравномерности их контура и наличия локальных расширений стенки. Специфическим признаком является редукция капиллярного русла во всех четырех областях темпорального отдела бульбарной конъюнктивы с максимумом в зоне перилимба.

Ключевые слова: *биомикроскопия бульбарной конъюнктивы, микроциркуляция, микроциркуляторное русло, системная склеродермия, микрососуды*

Для цитирования: *Корнеева Н. В., Оттева Э. Н., Ковалева М. А., Жмеренецкий К. В. Биомикроскопия бульбарной конъюнктивы: возможности метода в оценке микроциркуляторных нарушений при системной склеродермии. Регионарное кровообращение и микроциркуляция. 2020;19(2):43–50. Doi: 10.24884/1682-6655-2020-19-2-43-50.*

UDC 617.711-004.4-076:616.5-004.1-085.847.8]-001.8
DOI: 10.24884/1682-6655-2020-19-2-43-50

N. V. KORNEEVA[1], E. N. OTTEVA[2], M. A. KOVALEVA[1], K. V. ZHMERENETSKY[1]

Biomicroscopy of the bulbar conjunctiva: the possibilities of the method in assessing microcirculatory disorders in systemic sclerosis

[1] Far Eastern State Medical University, Khabarovsk, Russia
35, Muravieva-Amurskogo str., Russia, Khabarovsk, 680000
[2] Postgraduate Institute for Public Health Workers, Khabarovsk, Russia
9, Krasnodarsky str., Russia, Khabarovsk, 680009
e-mail: Gladkova1982@mail.ru

Received 20.12.19; accepted 15.04.20

Summary

Relevance. In this article, the authors draw the attention of readers to the modern possibilities of using the biomicroscopy of the bulbar conjunctiva (BMBC) method in the diagnosis of microcirculatory (MC) disorders in systemic sclerosis (SS). Comparison of BMBC results of patients with SS with a control group allowed us to identify microcirculatory signs of this

disease, and comparison the changes detected during nail capillaroscopy (NC) showed additional diagnostic capabilities of the BMBC method. *The aim* of the study was to identify new MC signs in SS using the BMBC-method, which can be further used to assess the dynamics and search for patterns with the clinical picture. *Materials and methods*. 48 patients with SS, the average age was 51±1.7 years were examined by BMBC, the ratio of women to men was 46:2, respectively. The control group consisted of healthy individuals without any diseases that could affect to the microcirculatory bed (MCB); the average age was 47.4±2.3 years, and the ratio of women to men was 20:10. The *results* showed statistically significant changes in angioarchitectonics among patients with SS compared with the control. A significant decrease in the average diameter of arterioles (14.1±0.7 μm) and capillaries (6.6±0.2 μm) was observed in the group of patients with SS compared with the control (16.6±0.6 μm, p=0.0165 and 7.3±0.2 μm, p=0.0356, respectively, for arterioles and capillaries). The decrease in capillaries during SS in four regions of the temporal section of the bulbar conjunctiva was incremental and amounted to: 15.3% in the area of the angle of the eye, 23.3% in the transitional region, 28.1% in the central and 37.9% in the perilimbal in comparison with the control. *Conclusions*. The BMBC-method is highly informative in the diagnosis of MC-disorders in SS. The main BMBC changes in the MC disorders caused by SS are the disturbance of MCB by the increasing tortuosity of microvessels, the contour discontinuity and the presence of local wall extensions. A peculiarity is the reduction of the capillary bed in all four regions of the temporal section of the bulbar conjunctiva with a maximum in the perilymb area.

Keywords: *biomicroscopy of the bulbar conjunctiva, microcirculation, microcirculatory bed, systemic sclerosis, micro vessels*

For citation: *Korneeva N. V., Otteva E. N., Kovaleva M. A., Zhmerenetsky K. V. Biomicroscopy of the bulbar conjunctiva: the possibilities of the method in assessing microcirculatory disorders in systemic sclerosis. Regional hemodynamics and microcirculation. 2020;19(2):43–50. Doi: 10.24884/1682-6655-2020-19-2-43-50.*

Введение

Современное определение системной склеродермии (ССД) (прогрессирующего системного склероза) характеризует его как полиорганное заболевание, в основе которого лежат иммунные нарушения и вазоспастические сосудистые реакции по типу феномена Рейно, сопровождающиеся активацией фиброзообразования и избыточным отложением компонентов внеклеточного матрикса (коллагена) в тканях и органах [1]. В более ранних определениях ССД [2, 3] характер поражения сосудов микроциркуляторного русла (МЦР) не ограничивался вазоспастическими сосудистыми реакциями, и это давало возможность исследователям, изучающим процессы микроциркуляции (МЦ), искать и другие, возможно, ранние маркеры поражения МЦР при ССД, кроме вазоспастических. Известно, что поражение МЦР является важным звеном патогенеза ССД и создает определенную специфическую капилляроскопическую картину [4] – склеродермический рисунок [5], который визуализируется при капилляроскопии ногтевого ложа (КНЛ).

При ССД диагностические и прогностические возможности капилляроскопии широко изучены и описаны [6–9]. Диагностическая важность КНЛ подчеркивается ее включением в существующие критерии классификации EULAR для ССД [10]. Изменения микроциркуляторного русла учитываются согласно классификации M. Cutolo et al.

Широко обсуждается первичная роль эндотелиальной дисфункции (ЭД) при ССД, которая реализуется за счет повышенной экспрессии молекул адгезии, приводя к дальнейшему воспалению и фиброзу в стенках сосудов и ишемии органов [11]. Также при ЭД нарушается высвобождение оксида азота, что может иметь значительные последствия для структуры и функционирования сосудов [12]. Таким образом, при ССД представляет определенный интерес изучение изменений, возникающих и в других видах микрососудов, кроме капилляров. Очевидно, последствия ЭД, обусловленной ССД, специфическим образом затрагивают и те отделы МЦР, которые не видны при применении КНЛ, но могут оказаться полезными в ранней диагностике и определении прогноза у этих пациентов.

В данной статье внимание читателей обращено на диагностические возможности метода биомикроскопии бульбарной конъюнктивы (БМБК), позволяющего визуализировать все виды микрососудов, по которым циркулирует кровь. На современном этапе развития оптической и компьютерной техники, появилась возможность четкой и детальной визуализации всех составляющих МЦР бульбарной конъюнктивы. Кроме того, изменились методологические подходы к интерпретации, учету и анализу получаемых при БМБК данных, а применение статистических методов обработки и сопоставления МЦ-результатов с клиникой и лабораторно-инструментальными показателями может открыть дополнительные диагностические и прогностические возможности БМБК-метода при ССД.

Цель исследования – выявление новых МЦ-признаков при ССД с использованием БМБК-метода, которые в дальнейшем могут быть применены для оценки динамики и поиска закономерностей с клинической картиной заболевания.

Материалы и методы исследования

В исследование включили 48 пациентов, страдающих ССД, средний возраст составил 51±1,7 года (здесь и далее M±m, где M – среднее значение, m – ошибка среднего), соотношение женщин и мужчин было 46:2. Диагноз ССД верифицирован согласно классификационным критериям Американской коллегии ревматологов / Европейской антиревматической лиги (ACR/EULAR) 2013 г. [13]. Для оценки выраженности изменений кожи использовали модифицированный кожный счет G. Rodnan. Форма ССД оценивалась на основании локализации кожных изменений согласно классификации T. Medsger. Критерии исключения: жалобы на сухость, зуд, жжение и покраснения глаз, травмы, установленные ранее заболевания и перенесенные операции на глазах,

Таблица 1

Клиническая характеристика пациентов ССД (n=48)

Table 1

Clinical characteristics of patients with SS (n=48)

Признак	Значение
Средний возраст, лет	51±1,7
Пол: ж м	 46 2
Характер течения, абс. (%): подострый хронический	 6 (12,5) 42 (78,5)
Лимитированная форма ССД (лССД), n	16
Диффузная форма ССД (дССД), n	15
лССД+Overlap syndrome, n	9
дССД+ Overlap syndrome, n	8
Длительность заболевания, месяцы	68,7±10
Кожный счет, баллы	8,1±0,6
Активность, баллы	2,2±0,2
Наличие сосудистого синдрома, абс. (%)	47 (98)
Длительность сосудистого синдрома, месяцы	118,1±17,3
Наличие кожного синдрома, абс. (%)	48 (100)
Длительность кожного синдрома, месяцы	68,6±10
Наличие общих симптомов, абс. (%)	14 (29,2)
Длительность общих симптомов, месяцы	29,2±6,9
Наличие суставного синдрома, абс. (%)	34 (70,8)
Длительность суставного синдрома, месяцы	46,3±10,3
Наличие легочного синдрома, абс. (%)	23 (47,9)
Длительность легочного синдрома, месяцы	22,2±4
СОЭ, мм/ч	25±2,3

использование любых глазных капель, назальных сосудосуживающих капель и спреев, отказ пациента. Характеристика основной группы приведена в табл. 1.

Группу сравнения составили практически здоровые лица без сопутствующих заболеваний, способных повлиять на состояние МЦР. У них не выявили облитерирующего атеросклероза, сахарного диабета, хронических заболеваний почек, желудочно-кишечного тракта, легких в стадии обострения и онкологии любой локализации, а также любую патологию со стороны глаз, использование глазных и/или назальных капель и спреев. Средний возраст составил 47,4±2,3 года, без статистической разницы с основной группой (p=0,213), соотношение женщин и мужчин было 20:10. Включение в исследование проводилось после получения добровольного информированного согласия.

Всем проводили исследование МЦ с использованием БМБК. Последовательно просматривали и записывали видеоизображения темпоральных отделов бульбарной конъюнктивы левого, затем правого глаз. Из записанного видеоизображения бульбарной конъюнктивы, увеличенного в 96 крат (оптика щелевой лампы – 8 крат и видеокамеры – 12 крат), получали микрофотографии, имеющие аналогичное увеличение, по ним осуществляли морфометрию микрососудов с помощью экранной линейки Universal Desktop Ruler (РФ, 2005 г.), которую предварительно калибровали под нужный масштаб по образцу, результаты получали в мкм. Производили подсчет среднего диаметра микрососудов, числа капилляров на 1 мм^2 изучаемой поверхности бульбарной конъюнктивы. Измерения делали в зоне угла глаза, центральной, переходной и перилимбальной областях темпорального отдела. Количественные и качественные показатели МЦР заносили в базу данных.

Микроциркуляторные параметры пациентов с ССД сравнивали с контролем. Статистический анализ данных выполнен в Центре «Биостатика» с помощью статистических пакетов SAS 9.4 и «Statistica 12». Критическое значение уровня статистической значимости при проверке нулевых гипотез принималось равным 0,05. Проверку нормальности распределения количественных признаков в группах сравнения проводили с использованием критериев Колмогорова – Смирнова, Шапиро – Уилка, Крамера-фон-Мизеса и Андерсона – Дарлинга, проверку гипотез равенства

Таблица 2

Сравнение структурной организации МЦР пациентов с ССД и контрольной группы

Table 2

Comparison of the structural organization of the ICR of patients with SJS and the control group

Признак	Контроль (n=30)	Пациенты с ССД (n=48)	Уровень статистической значимости p (значения V-коэффициента Крамера)
Неравномерность контура артериол, n (%)	9 (30)	21 (45,7)	p=0,6602 (0,1782)
Неравномерность контура капилляров, n (%)	5 (16,7)	42 (87,5)	p<0,0001 (0,7132)
Неравномерность контура венул, n (%)	26 (86,7)	46 (95,8)	p=0,4756 (0,2123)
Локальные расширения артериол, n (%)	1 (3,3)	6 (13)	p=0,0803 (0,331)
Локальные расширения капилляров, n (%)	2 (6,7)	36 (75)	p<0,0001 (0,7449)
Локальные расширения венул, n (%)	12 (40)	48 (100)	p<0,0001 (0,6678)
Извитость артериол, n (%)	0	5 (10,9)	p=0,0024 (0,4657)
Извитость капилляров, n (%)	2 (6,7)	39 (81,3)	p<0,0001 (0,7019)
Извитость венул, n (%)	16 (53,3)	46 (95,8)	p=0,0095 (0,4156)
Петли сосудов, n (%)	24 (80)	41 (85,4)	p=0,9302 (0,105)
Сосудистые клубочки, n (%)	2 (6,7)	3 (6,3)	p=0,6687 (0,1742)
Средний диаметр артериол, мкм	16,6±0,6	14,1±0,7	p=0,0165
Средний диаметр капилляров, мкм	7,3±0,2	6,6±0,2	p=0,0356
Средний диаметр венул, мкм	32±0,8	31,5±0,9	p=0,7213
АВК	0,51±0,02	0,44±0,02	p=0,0183
Плотность капилляров в зоне угла глаза, ед./мм^2	3,07±15	2,6±0,1	p=0,0059
Плотность капилляров в переходной зоне, ед./мм^2	3,26±0,18	2,5±0,1	p<0,0001
Плотность капилляров в центральной зоне, ед./мм^2	3,2±0,17	2,3±0,09	p<0,0001
Плотность капилляров в зоне перилимба, ед./мм^2	2,9±0,15	1,8±0,08	p<0,0001
Средняя плотность капилляров по всем зонам, ед./мм^2	3,1±0,14	2,3±0,08	p<0,0001

дисперсий производили с помощью критериев Сиджела – Тьюки и Ансари – Брэдли. Для сравнения центральных параметров групп использовали непараметрический метод – анализ с критерием Ван дер Вардена [14].

Исследование взаимосвязи между парами дискретных качественных признаков проводилось с использованием анализа таблиц сопряженности. Помимо оценки достигнутого уровня статистической значимости, критерия χ^2, оценивали интенсивность связи анализируемых признаков с помощью V-коэффициента Крамера [14].

Результаты исследования и их обсуждение

Результаты конъюнктивальной микроскопии у пациентов с ССД в сравнении с контролем, показывающие структуру МЦР – строение микрососудов, их пространственную организацию, средний диаметр, количество капилляров, приведены в табл. 2.

Данные табл. 2 показывают, что микроциркуляторные признаки, свидетельствующие о дезорганизации сосудистой стенки, с высокой степенью статистической значимости выявляли при ССД, в сравнении с контролем, неравномерность контуров капилляров, локальные расширения капилляров, локальные расширения венул (p<0,0001), что подтверждают высокие значения V-коэффициентов Крамера для этих показателей (0,7132, 0,7449, 0,4657 соответственно). Извитость микрососудов также была ассоциирована с ССД, с высокими степенями статистической значимости (p=0,0024 (0,4657) – для артериол, p<0,0001 (0,7019) – капилляров, p=0,0095 (0,4156) – венул).

Среди пациентов с ССД средний диаметр артериол (14,1±0,7 мкм) и, соответственно, показатель артериоловенулярного коэффициента (АВК) (0,44±0,02) были статистически значимо меньшими в сравнении с лицами без ССД (16,6±0,6 мкм, p=0,0165, для артериол и 0,51±0,02, p=0,0183, для АВК). Средний диаметр капилляров также среди пациентов был значительно меньшим (6,6±0,2 мкм) в сравнении со здоровыми лицами (7,3±0,2 мкм, p=0,0356). При ССД наблюдали редукцию капиллярного русла во всех четырех анализируемых областях бульбарной конъюнктивы, которая достигала максимума в перилимбальной области.

Для примера на рис. 1; 2 приводим микрофотографии фрагментов микроциркуляторного русла пациентки с ССД, демонстрирующие ЭД, изменения в строении стенки микрососудов и рарефикацию капилляров.

При ССД поражение МЦР играет ключевую роль среди патогенетических механизмов и является органом-мишенью, где разворачиваются основные патологические процессы (Kahalch, 1990; Le Roy et al.,

1989; Е. Г. Хитрая, 1991). С 1977 г. визуализацию микроангиопатических процессов при ССД стали осуществлять капилляроскопическим методом, исследуя ногтевое ложе [15, 16]. Позже эти же авторы показали наличие при ССД своеобразной капилляроскопической картины, которая имеет типичный вид. Так, для «склеродермического» типа характерны появление расширенных капилляров и уменьшение их числа [4, 16]. Последующее применение капилляроскопии подтвердило, что она выявляет специфичные для ССД изменения на раннем и даже на доклиническом этапе болезни. Поэтому широкопольная видеокапилляроскопия ногтевого ложа (КНЛ) широко внедрилась в практику ревматологических центров [16], а результаты ее используются в существующих классификационных критериях EULAR для ССД [10]. Другие прямые методы изучения МЦ (например, БМБК) при ССД были отодвинуты на второй план из-за сложности в учете и интерпретации получаемых данных.

Традиционно отечественной школой для изучения процессов МЦ, наряду с КНЛ, использовалась биомикроскопия бульбарной конъюнктивы (БМБК), дающая широкое представление о всех составляющих МЦР, а не только о капиллярах. Проведение БМБК не зависит от температуры окружающей среды, не требует подготовки, применения иммерсионных сред и позволяет получать воспроизводимые результаты. Работы, в которых изучалась МЦ при ССД обоими способами (КНЛ и БМБК), немногочисленны [17], выполнены они с использованием оборудования с небольшой разрешающей способностью, а полученные данные оценивались в баллах. Результаты продемонстрировали генерализованный характер МЦ-изменений, которые выявлялись обоими методами в виде редукции капиллярного русла и появлением выраженных изменений кровотока. Таким образом, исследование микроциркуляции в бульбарной конъюнктиве при ССД давало, как и КНЛ, объективные представления о происходящих в организме больного человека процессах. Сейчас БМБК за счет визуализации и других, кроме капилляров, составляющих МЦР, может обладать бóльшей информативностью и прогностической ценностью или давать новые (другие, дополнительные) сведения о состоянии МЦР при ССД. На современном этапе развития оптической, цифровой фото- и видеотехники появилась возможность при БМБК визуализировать МЦР с увеличением 96 крат, делать четкие фото и видеоизображения. Сотрудниками кафедры факультетской терапии ДВГМУ применяется иной методологический подход к анализу фрагментов МЦР и МЦ, позволяющий получать новую, разностороннюю информацию о процессах, происходящих на уровне МЦ [18].

Традиционная капилляроскопическая картина, так называемый «склеродермический» тип, характеризуется расширением капилляров и уменьшением их числа [4, 16]. Используя метод БМБК мы получили результаты, свидетельствующие о статистически значимом (p=0,0356) уменьшении среднего диаметра капилляров среди больных с ССД в сравнении с контролем, но при этом отмечали неравномерность кон-

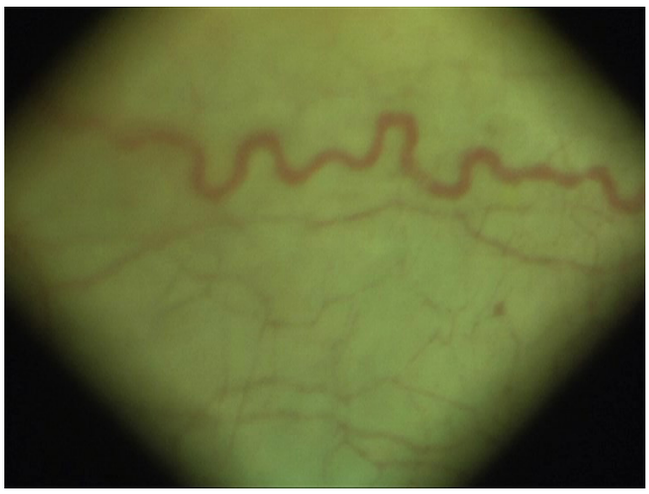

Рис. 1. Фрагмент микроциркуляторного русла конъюнктивы (увеличение ×96), центральная зона. Пациентка М., 63 лет. Диффузная форма ССД в течение 10 лет, длительность кожного синдрома – 10 лет, сосудистого синдрома – 12,3 года, суставного синдрома – 2 года, легочного синдрома – 3 года. В верхней и правой частях микрофотографии – отек конъюнктивы, меандрическая извитость венулы, неровность ее контура, средний диаметр – 37,6 мкм, артериола не визуализируется, прекапиллярные венулы имеют неравномерный контур, выпячивания стенки, визуализируется аневризма, неравномерный калибр капилляров, уменьшение их числа до 3,5 ед./мм^2 поверхности конъюнктивы

Fig. 1. A segment of the microcirculatory bed of the bulbar conjunctiva (magnification ×96), the central zone. Patient M., 63 years old. The diffuse form of SS for 10 years, the duration of skin syndrome – 10 years, vascular syndrome – 12.3 years, articular syndrome – 2 years, pulmonary syndrome – 3 years. In the upper and right parts of the photomicrograph, conjunctival edema, meander crimp of the venule, unevenness of its contour, average diameter of 37.6 μm, arteriole is not visualized, precapillary venules have an uneven contour, protrusion of the wall, aneurysm, uneven caliber of capillaries is visualized, their number is reduced to 3.5 units/mm^2 of conjunctival surface

туров капилляров у 87,5 % пациентов с ССД в сравнении с теми, кто не страдал ССД (16,7 %, p<0,0001 (0,7132)), а также наличие локальных расширений капилляров (аневризмы, выпячивания стенки) у 75 % пациентов в сравнении с 6,7 % (p<0,0001 (0,7449)) в группе контроля. Кроме того, капилляры пациентов с ССД характеризовались повышенной извитостью (81,3 %) в сравнении с лицами контрольной группы (6,7 %, p<0,0001 (0,7019)). Возможно, выявленные изменения в капиллярном звене МЦР при БМБК обусловлены лучшей визуализацией капилляра на протяжении, в отличие от КНЛ, где просматривается капиллярная петля, артериолярная и венулярная бранши капилляра [19]. Кроме того, обнаруженные нами особенности капиллярной альтерации в бульбарной конъюнктиве, в отличие от ногтевого ложа, обусловлены спецификой кровоснабжения и строения МЦР в этих областях. Феномен неравномерности контура микрососудов мы объясняем пристеночным роллингом лейкоцитов [20], а локальные расширения (саккуляции, аневризматические расширения) – деградацией соединительной ткани и базальной мембраны, составляющих стенку сосуда.

Сопоставляя далее знания о традиционной капилляроскопической картине при ССД с полученными при БМБК сведениями, отметим, что так же, как и при КНЛ, выявлена значительная редукция

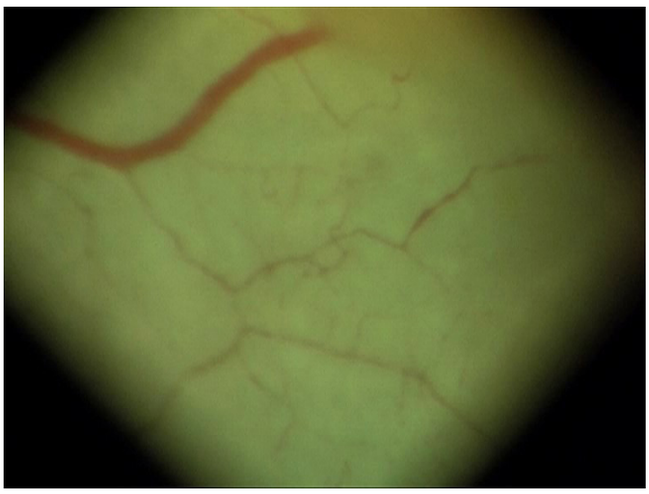

Рис. 2. Фрагмент микроциркуляторного русла конъюнктивы (увеличение ×96), центральная зона, переход к перилимбу (правая часть микрофотографии). Та же пациентка. Ближе к перилимбу появляется зона распространенного отека конъюнктивы. Венула дилатирована, артериола не визуализируется. Посткапиллярные венулы имеют неровные контуры, выпячивания стенки, резко обрываются. Редукция капиллярного русла – до 2 ед./мм^2 поверхности конъюнктивы, аваскулярные зоны

Fig. 2. A segment of the microcirculatory bed of the bulbar conjunctiva (magnification ×96), the central zone is the transition to the perilymbus (right side of the micrograph). Same patient. Closer to the railing, a zone of common conjunctival edema appears. Venula is dilated, arteriole is not visualized. Postcapillary venules have uneven contours, protrusion of the wall, abruptly break off. Reduction of the capillary bed to 2 units/mm^2 of the conjunctival surface, avascular zones

капиллярного русла (рарефикация) у пациентов с ССД (2,3±0,08 ед/мм^2 конъюнктивы) в сравнении с контролем (3,1±0,14 ед/мм^2 конъюнктивы, p<0,0001). В отличие от КНЛ, исследуя бульбарную конъюнктиву, имеется возможность проследить число капилляров на 1 мм^2 в четырех различных областях темпорального отдела бульбарной конъюнктивы: в зоне угла глаза, в центральной, переходной и перилимбальной областях. Убыль капилляров была зафиксирована во всех четырех областях с высокой статистической значимостью результата (p<0,0001). В зоне угла глаза при ССД число функционирующих капилляров снизилось по сравнению с контролем на 15,3 %, в переходной зоне – на 23,3 %, в центральной зоне – на 28,1 %, и максимальная редукция зафиксирована в зоне перилимба – 37,9 %. Надо отметить, что микрососуды зоны перилимба традиционно представлены преимущественно капиллярами, при ССД наблюдали протяженные аваскулярные поля в этой зоне. Таким образом, нами показано, что процессы рарефикации капилляров в конъюнктиве при ССД имеют стадийность, начинаясь от перилимба и достигая максимума в этой области, уменьшаясь к зоне угла глаза. Зона перилиба доступна для исследования, а, учитывая наличие в этой области преимущественно капилляров, можно говорить о воспроизводимых результатах независимо от исследователя, так как ошибка в подсчете именно капилляров исключена, и предложить оценку показателя «число капилляров на 1 мм^2» именно в перилимбальной области бульбоконъюнктивы для биомикроскопического обследования и динамического наблюдения пациента. Надо отметить, что в работах, изучающих МЦР методом БМБК при артериальной гипертонии, ишемической болезни сердца и инфаркте миокарда, выполненных на нашей кафедре с применением тех же методологических подходов к анализу изображений фрагментов МЦР [21–24], что и в данном исследовании, признаки, характеризующие состояние сосудистой стенки, – неравномерность контура, локальные расширения, извитость – не продемонстрировали статистическую значимость, поэтому были исключены из дальнейшего анализа. Неравномерность капиллярной рарефикации также выявлена нами впервые только у пациентов с ССД, что позволяет считать его специфичным для данного заболевания.

На сегодняшний день известны такие патогенетические механизмы ССД, как нарушение функции эндотелия [25], гиперпродукция эндотелина-1 [16, 26, 27], деструкция эндотелия микрососудов с репликацией базальных мембран капилляров, интимальная пролиферация гладкомышечных клеток и гиперпродукция коллагена, приводящие к вазоконстрикции и внутрисосудистым изменениям [28–31]. Результаты БМБК у пациентов с ССД демонстрируют реализацию всех вышеописанных процессов на уровне МЦ в бульбарной конъюнктиве в виде значительного уменьшения среднего диаметра артериол (14,1±0,7 мкм) и, соответственно, АВК (0,44±0,02) в группе пациентов с ССД в сравнении с контролем (16,6±0,6 мкм, p=0,0165, для артериол и 0,51±0,02, p=0,0183, для АВК).

Таким образом, проведенное исследование с анализом дополнительных МЦ-параметров, полученных при БМБК-методе у пациентов с ССД в сравнении с контролем, показало специфичность этих признаков для ССД и обоснованность включения их в анализ. Кроме того, проведя параллели между результатами, полученными БМБК-методом, с изменениями, традиционно описываемыми при КНЛ, были показаны преимущества прижизненного исследования бульбарной конъюнктивы за счет выделения новых признаков, характеризующих неоднородную редукцию капиллярного русла. Выделение этих новых МЦ-признаков требует дальнейших исследований для проверки диагностической и прогностической ценности.

Выводы

1. Метод конъюнктивальной микроскопии является высокоинформативным в диагностике МЦ-расстройств при ССД.

2. Основные изменения в МЦ при ССД, выявленные методом БМБК, заключаются в нарушении организации МЦР в виде повышенной извитости всех видов микрососудов, неравномерности их контура и наличия локальных расширений стенки и редукции капиллярного русла.

3. Специфическим признаком является убыль капилляров во всех четырех областях темпорального отдела бульбарной конъюнктивы с максимумом в зоне перилимба.

Конфликт интересов / Conflict of interest

Авторы заявили об отсутствии конфликта интересов. / The authors declare no conflict of interest.

Литература / References

1. Российские клинические рекомендации. Ревматология / под ред. акад. РАН Е. Л. Насонова. – М.: ГЭОТАР-Медиа, 2019. – 464 с. [Rossijskie klinicheskie rekomendacii. Revmatologiya. Pod red. akademika RAN E. L. Nasonova. Moscow, GEOTAR- Media, 2019:464. (In Russ.)].

2. Hachulla E, Czirjak L, ed. EULAR textbook on Systemic Sclerosis. London, BMJ Publishing Group Ltd, 2013.

3. ESC/ERS Guidelines for the diagnosis and treatment of pulmonary hypertension. Oxford, Oxford University Press, 2015.

4. Maricq HR. Widefield capillary microscopy: Technique and rating scale for abnormalities seen in scleroderma and related disorders. Arthr Rheum. 1981;24:1159–1165.

5. Elhai M, Avouac J, Kahan A. Systemic sclerosis: Recent insights. Joint Bone Spine 2015;82:148–153.

6. Кляритская И. Л., Иськова И. А., Максимова Е. В. и др. Капилляроскопия – диагностическое и прогностическое значение при системной склеродермии // Крым. терапевт. журн. 2017;2:5–10. [Kliaritskaia IL, Iskova IA, Maksimova EV, Viltsanyuk IA, Stilidi EI. Capillaroscopy – diagnostic and prognostic significance in systemic sclerosis. Krymskij terapevticheskij zhurnal. 2017;2:5–10. (In Russ.)].

7. Markusse IM, Meijis J, de Boer B, Bakker JA, Schippers HP, Schouffoer AA, Ajmone Marsan N, Kroft LJ, Ninaber MK, Huizinga TW, de Vries-Bouwstra JK. Predicting cardiopulmonary involvement in patients with systemic sclerosis: complementary value of nailfold videocapillaroscopy patterns and disease-specific autoantibodies. Rheumatology. 2017;56(7):1081–1088. Doi: 10.1093/rheumatology/kew402.

8. Van Den Hoogen F, Khanna D, Fransen J, Johnson, SR, Baron M, Tyndall A, Pope JE. 2013 classification criteria for systemic sclerosis: An American college of rheumatology/ European league against rheumatism collaborative initiative. Arthritis and rheumatism. 2013;65(11) 2737–2747. Doi: 10.1002/art.38098.

9. Sebastiani M, Manfredi A, Colaci M, Damico R, Malagoli V, Giuggioli D, Ferri C. Capillaroscopic skin ulcer risk index: a new prognostic tool for digital skin ulcer development in systemic sclerosis patients. Arthritis Rheum. 2009;61:688–694. Doi: 10.1002/art.24394.

10. Sebastiani M, Manfredi A, Vukatana G, Moscatelli S, Riato L, Bocci M, Iudici M, Principato A, Mazzuca S, Del Medico P, De Angelis R, D'Amico R, Vicini R, Colaci M, Ferri C. Predictive role of capillaroscopic skin ulcer risk index in systemic sclerosis: a multicentre validation study. Ann Rheum Dis. 2012;71:67–70. Doi: 10.1136/annrheumdis-2011-200022.

11. Grassi W, Core P, Carlino G, Blasetti P, Cervini M. Labial capillary microscopy in systemic sclerosis. Ann Rheum Dis. 1993;52(8):564–569.

12. Пенин И. Н., Маслянский А. Л., Новикова А. Н. и др. Особенности поражения микроциркуляторного русла при системной склеродермии // Трансляц. медицина. 2016;3(2):54–60. [Penin IN, Maslyanskiy AL, Novikova AN, Ilivanova EP, Konradi AO, Mazurov VI. Features of microvasculature damage in systemic sclerosis. Translyacionnaya medicina. 2016;3(2):54–60. (In Russ.)].

13. ACR/EULAR Classification Criteria for Scleroderma. London: BMJ Publishing Group Ltd, 2013.

14. Ланг Т. А., Сесик М. Как описывать статистику в медицине: рук. для авторов, редакторов и рецензентов / пер. с англ. под ред. В. П. Леонова. – М.: Практическая Медицина, 2011. – 480 с. [Lang TA, Sesik M. How to describe statistics in medicine. The management for authors, editors and reviewers. The translation from English under Leonov V. P. version. Moscow, Prakticheskaja Medicina, 2011:480. (In Russ.)]. Doi: 10.1097/00006205-199705000-00022.

15. Maricq HR, Gordon G, Le Roy EC. Studies in patients with connective tissue disorders. Bibl Anat. 1977;16(2):135–141.

16. Ананьева Л. П. Ранняя системная склеродермия – современный алгоритм диагностики (лекция) // Науч.-практ. ревматология. – 2012. – Т. 5, № 2. – С. 87–93. [Ananyeva LP. Early systemic scleroderma: a current diagnostic algorithm (a lecture). Rheumatology Science and Practice. 2012;50(2):87–93. (In Russ.)]. Doi: 10.14412/1995-4484-2012-1279.

17. Ковганич Т. А. Сравнительная оценка состояния микроциркуляторного русла ногтевого ложа и бульбарной конъюнктивы у больных системной склеродермией с различными вариантами клинического течения // Український ревматологічний журнал. – 2006. – Т. 23, № 1. – С. 11–16. [Kovganych TA. Comparative estimation condition of microcirculation of nailfold and bulbar conjunctiva in patients with systemic sclerosis with different clinical courses. Ukraïns'kij revmatologichnij zhurnal. 2006;23(1):11–16. (In Russ.)].

18. Корнеева Н. В. Оценка состояния микроциркуляторного русла и микроциркуляции у практически здоровых людей молодого возраста, прекративших курение табака // Дальневост. мед. журн. 2016;3:88–91. [Korneeva NV. A study of the microvasculature and microcirculation in otherwise young subjects former smokers. Dal'nevostochnyj medicinskij zhurnal. 2016;3:88–91. (In Russ.)].

19. Федорович А. А. Микрососудистое русло кожи человека как объект исследования // Регионар. кровообращение и микроциркуляция. – 2017. – Т. 16, № 4 (64). – С. 11–26. [Fedorovich AA. Microcirculation of the human skin as an object of research. Regionarnoe krovoobrashchenie i mikrocirkulyaciya. 2017;16(4(64)):11–26. (In Russ.)]. Doi: 10.24884/1682-6655-2017-16-4-11-26.

20. Кашутин С. Л., Шерстенникова А. К., Николаев В. И. и др. Роль молекул адгезии в миграции лейкоцитов крови в капилляры папулы у больных псориазом // Экология человека. – 2018. – Т. 11. – С. 37–43. [Kashutin SL, Sherstennikova AK, Nikolaev VI, Neklyudova VS, Shagrov LL, Shutsky NA, Klyuchareva SV, Pyryatynsky VA. The role of adhesion molecules in the migration of leukocytes from the blood to the capillaries of papules in patients with psoriasis. Journal Article published. 2018;11:37–43. (In Russ.)]. Doi: 10.33396/1728-0869-2018-11-37-43.

21. Корнеева Н. В., Сиротин Б. З. Влияние прекращения курения на параметры микроциркуляторного русла при инфаркте миокарда // Дальневост. мед. журн. – 2018. – Т. 1. – С. 13–17. [Korneeva NV, Sirotin BZ. Effect of smoking cessation on the parameters of the microcirculatory bed in patients with myocardial infarction. Dal'nevostochnyj medicinskij zhurnal. 2018;1:13–17. (In Russ.)].

22. Корнеева Н. В., Сиротин Б. З. Микроциркуляторное русло у больных ишемической болезнью сердца, прекративших курение // Профилакт. медицина. – 2017. – Т. 20, № 1. – С. 37–41. [Korneeva NV, Sirotin BZ. The microcirculatory bed in ex-smokers with coronary heart disease. Profilakticheskaya meditsina. 2017;20(1):37–41. (In Russ.)]. Doi: 10.17116/profmed201720137-41.

23. Корнеева Н. В., Сиротин Б. З. Параметры микроциркуляции у прекративших курить пациентов с артериальной гипертензией в зависимости от давности отказа от курения // Фарматека. – 2019. – Т. 26, № 9. – С. 67–72. [Korneeva NV, Sirotin BZ. Microcirculation parameters in hypertensive patients who stopped smoking, depending on the duration of smoking cessation. Farmateka. 2019;26(9):67–72. (In Russ.)]. Doi: 10.18565/pharmateca.2019.9.67-72.

24. Сиротин Б. З., Жмеренецкий К. В. Микроциркуляция при сердечно-сосудистых заболеваниях. – Хабаровск, 2008. –

150 с. [Sirotin BZ, Zhmerenetsky KV. Mikrocirkulyaciya pri serdechno-sosudistyh zabolevaniyah. Habarovsk, 2008:150. (In Russ.)].

25. Руженцова У. Ю. Микроциркуляторные нарушения – взаимосвязь с периферической сосудистой реактивностью и структурно-функциональными свойствами эндотелия при системной склеродермии // Науч.-практ. ревматология. – 2009. – Т. 4. – С. 26–31. [Ruzentsova UY. Microcirculatory disturbances – relationship with peripheral vascular reactivity and structure-functional properties of endothelium in systemic sclerosis. Nauchno-prakticheskaya revmatologiya. 2009;4:26–31. (In Russ.)].

26. Haohulla E, Coghlan JG. A new era in the management of pulmonary arterial hypertension related to scleroderma: endothelin receptor antagonism. Ann Rheum Dis. 2004; 63:1009–1014.

27. Korn J, Mayes M, Matucci-Cerenic M et al. Digital ulcers in systemic sclerosis: prevention by treatment with bosentan, on oral endothelin receptor antagonist. Arthr Rheum. 2004;50:3985–3993.

28. Руженцова У. Ю. Лазерная допплерография как метод ранней диагностики микроциркуляторных нарушений у больных системной склеродермией // Лазер. медицина. – 2010. – Т. 14, № 1. – С. 25–29. [Ruzhentzova UYu. Laser Dopplerography as a technique for early diagnostics of microcirculatory disorders in patients with systemic sclerodermia. Lazernaya medicina. 2010;14(1):25–29. (In Russ.)].

29. Гусева Н. Г. Системная склеродермия: ранняя диагностика и прогноз // Науч.-практ. ревматология. – 2007. – Т. 1. – С. 39–45. [Guseva NG. Sistemnaya sklerodermiya: rannyaya diagnostika i prognoz. Nauchno-prakticheskaya revmatologiya. 2007;1:39–45. (In Russ.)].

30. Le Roy EC. Systemic sclerosis. A vascular perspective. Rheum. Dis. Clin. North. Am. 1996;22:675–694.

31. Maricq HR, Valter I. A working classifcation of scleroderma spectrum disorders: a proposal and the results of testing on a sample of patients. Clin Exp Rheumatol. 2004;22(3 Suppl 33):S5–S13.

Информация об авторах

Корнеева Наталья Вячеславовна – канд. мед. нак, доцент кафедры факультетской терапии с курсом эндокринологии, ФГБОУ ВО «Дальневосточный государственный медицинский университет» Минздрава России, г. Хабаровск, Россия, e-mail: Gladkova1982@mail.ru, ORCID: 0000-0001-9878-180X.

Оттева Эльвира Николаевна – д-р мед. наук, профессор кафедры внутренних болезней, КГБОУ ДПО «Институт повышения квалификации специалистов здравоохранения», зав. клиническим ревматологическим центром, главный ревматолог Хабаровского края, г. Хабаровск, Россия, e-mail: elvott@mail.ru.

Ковалева Мария Александровна – аспирант кафедры дополнительного профессионального образования, ФГБОУ ВО «Дальневосточный государственный медицинский университет» Минздрава России, г. Хабаровск, Россия, e-mail: conte-de-foret@yandex.ru, ORCID: 0000-0003-3353-1919.

Жмеренецкий Константин Вячеславович – д-р мед. наук, член-корреспондент РАН, ректор, ФГБОУ ВО «Дальневосточный государственный медицинский университет» Минздрава России, г. Хабаровск, Россия, e-mail: zhmerenetsky@list.ru, ORCID: 0000-0002-6790-3146.

Authors information

Korneeva Natalia V. – Cand. of Sci. (Med.), associate professor, Department of Faculty Therapy with a Course of Endocrinology, Far Eastern State Medical University, Khabarovsk, Russia, e-mail: Gladkova1982@mail.ru, ORCID: 0000-0001-9878-180X.

Otteva Elvira N. – PhD, professor of the internal diseases department of Postgraduate Institute of Public Health Workers, chief of clinical rheumatology center, the main rheumatologist of the Khabarovsk region, Khabarovsk, Russia, e-mail: elvott@mail.ru.

Kovaleva Maria A. – graduate student of the Department of Continuing Professional Education, Far Eastern State Medical University, Khabarovsk, Russia, e-mail: conte-de-foret@yandex.ru, ORCID: 0000-0003-3353-1919.

Zhmerenetsky Konstantin V. – PhD, corresponding member of the Russian Academy of Sciences, rector, Far Eastern State Medical University, Khabarovsk, Russia, e-mail: zhmerenetsky@list.ru, ORCID: 0000-0002-6790-3146.