УДК 616.248
DOI: 10.24884/1682-6655-2020-19-2-51-58

Ю. Л. МИЗЕРНИЦКИЙ[1], И. М. МЕЛЬНИКОВА[2], Е. В. УДАЛЬЦОВА[2, 3]

# Состояние капиллярного русла у детей с аллергическими заболеваниями респираторного тракта по данным компьютерной капилляроскопии ногтевого ложа

**[1] Обособленное структурное подразделение «Научно-исследовательский клинический институт педиатрии имени академика Ю. Е. Вельтишева» Федерального государственного автономного образовательного учреждения высшего образования «Российский национальный исследовательский медицинский университет имени Н. И. Пирогова» Министерства здравоохранения Российской Федерации, Москва, Россия**
**125412, Россия, Москва, ул. Талдомская, д. 2**
**[2] Федеральное государственное бюджетное образовательное учреждение высшего образования «Ярославский государственный медицинский университет» Министерства здравоохранения Российской Федерации, г. Ярославль, Россия**
**150000, Россия, г. Ярославль, ул. Революционная, д. 5**
**[3] Государственное бюджетное клиническое учреждение здравоохранения Ярославской области «Центральная городская больница», г. Ярославль, Россия**
**150040, Россия, г. Ярославль, пр. Октября, д. 52**
**e-mail: yulmiz@mail.ru**

*Статья поступила в редакцию 10.10.19; принята к печати 24.01.20*

**Резюме**

*Введение.* Актуальность проблемы аллергических заболеваний респираторного тракта (АЗРТ) в детском возрасте обусловлена неуклонным ростом частоты их встречаемости во всем мире. Компьютерная капилляроскопия (ККС) ногтевого ложа является неинвазивным и высокоинформативным методом оценки структурных и функциональных параметров капилляров в реальном режиме времени и физиологических условиях, что позволяет эффективно применять его в педиатрической практике. Однако требуются дальнейшие исследования в данном перспективном направлении при хронических заболеваниях органов дыхания аллергического генеза у детей. *Цель* – определить особенности микроциркуляторного русла у детей с аллергическими заболеваниями респираторного тракта, сопровождающимися длительным кашлем, при помощи метода компьютерной капилляроскопии ногтевого ложа. *Материалы и методы.* В условиях поликлиники и стационара были обследованы 238 пациентов в возрасте от 2 до 17 лет с острыми и хроническими заболеваниями органов дыхания, сопровождающимися длительным (более 4 недель) кашлем. Все пациенты были распределены на 4 группы: 1-я группа (n=68) – дети с острым или обострением хронического заболевания ЛОР-органов инфекционного генеза; 2-я группа (n=53) – дети с острой респираторной инфекцией (ОРИ) нижних дыхательных путей; 3-я группа (n=39) – дети с аллергическим ринитом; 4-я группа (n=78) – дети с бронхиальной астмой (БА). Наряду с общепринятыми клиническими методами исследования, всем пациентам проведена ККС ногтевого ложа для оценки морфофункционального состояния микроциркуляторного русла. *Результаты.* Установлено, что для пациентов с АЗРТ в детском возрасте, особенно для БА, характерны структурные и функциональные нарушения капиллярного русла в виде изменения параметров всех его отделов, выраженного увеличения длины периваскулярной зоны, указывающей на повышение степени гидратации интерстициального пространства вследствие хронического аллергического воспаления, в отличие от детей с инфекционно-воспалительными заболеваниями органов дыхания, для которых свойственно изменение параметров микроциркуляции преимущественно в венозном отделе капилляров. *Выводы.* ККС ногтевого ложа является высокоинформативным методом для выявления структурных и функциональных особенностей капиллярной сети при аллергической и инфекционной патологии органов дыхания, что может быть с успехом использовано в качестве дополнительных критериев при их дифференциальной диагностике.

***Ключевые слова:*** *дети, компьютерная капилляроскопия, бронхиальная астма, хроническое аллергическое воспаление, микроциркуляция*

**Для цитирования:** *Мизерницкий Ю. Л., Мельникова И. М., Удальцова Е. В. Состояние капиллярного русла у детей с аллергическими заболеваниями респираторного тракта по данным компьютерной капилляроскопии ногтевого ложа. Регионарное кровообращение и микроциркуляция. 2020;19(2):51–58. Doi: 10.24884/1682-6655-2020-19-2-51-58.*

UDC 616.248
DOI: 10.24884/1682-6655-2020-19-2-51-58

Yu. L. MIZERNITSKIY[1], I. M. MELNIKOVA[2], E. V. UDALTSOVA[2, 3]

# The state of the capillary bed in children with allergic diseases of the respiratory tract according to computer capillaroscopy of the nail bed

**[1] Veltischev Research and Clinical Institute for Pediatrics of the Pirogov Russian National Research Medical University, Moscow, Russia**
**2, Taldomskaya str., Moscow, Russia, 125412**
**[2] Central City Hospital, Yaroslavl, Russia**
**5, Revolyucionnaya str., Yaroslavl, Russia, 150000**
**[3] Yaroslavl State Medical University, Yaroslavl, Russia**
**52, Oktyabrya pr., Yaroslavl, Russia, 150040**
**e-mail: yulmiz@mail.ru**

*Received 10.10.19; accepted 24.01.20*

**Summary**

*Introduction*. The actuality of children allergic respiratory diseases problem is due to the steady increase oftheir occurrence all over the world. Computerized capillaroscopy (CCS) of the nail bed is a non-invasive and highly informative method for assessing the structural and functional parameters of capillaries in real time and physiological conditions, and so it is effectively applied in pediatric practice. However, studies in this promising direction are rare. *Aim*. Was to determine the microcirculation peculiarities in children suffering from respiratory allergic diseases with prolonged cough, using the method of computerized capillaroscopy of the nail bed. *Materials and methods*. 238 children aged from 2 to 17 years with acute and chronic respiratory diseases, accompanied by prolonged (more than 4 weeks) cough, were examined and divided into 4 groups (Gr): Gr1 (n=68) – patients with acute or exacerbation of the chronic upper respiratory tract diseases of the infectious genesis; Gr2 (n=53) – patients with lower respiratory tract infection; Gr3 (n=39) – patients with allergic rhinitis; Gr4 (n=78) – patients with bronchial asthma (BA). All patients underwent history, examination and CCS of the nail bed. *Results*. Patients with allergic diseases of the respiratory tract, especially with BA, were found to have structural and functional disorders of the capillary bed and a pronounced increase in the length of the perivascular zone indicating an increase in the hydration degree of the interstitial space due to chronic allergic inflammation, in contrast to children with respiratory tract infection getting changed microcirculation parameters mainly in the venous part of capillaries. *Conclusion*. CCS of the nail bed is a highly informative method to identify functional features of the capillaries in allergic and infectious pathologies of the respiratory system, which can be successfully used as additional criteria for their differential diagnosis.

***Keywords:*** *children, computerized capillaroscopy, bronchial asthma, chronic allergic inflammation, microcirculation*

**For citation:** *Mizernitskiy Yu. L., Melnikova I. M., Udaltsova E. V. The state of the capillary bed in children with allergic diseases of the respiratory tract according to computer capillaroscopy of the nail bed. Regional hemodynamics and microcirculation. 2020;19(2):51–58. Doi: 10.24884/1682-6655-2020-19-2-51-58.*

## Введение

Актуальность проблемы аллергических заболеваний респираторного тракта (АЗРТ) в детском возрасте, в том числе бронхиальной астмы (БА), обусловлена неуклонным ростом частоты их встречаемости в России и во всем мире [1, 2]. До сих пор нередко отмечается поздняя диагностика БА, обусловленная многофакторностью патогенетических механизмов и вариабельностью клинической картины заболевания у детей. Это диктует необходимость совершенствования диагностики АЗРТ для назначения своевременной и целенаправленной терапии [2–4].

Известно, что микроциркуляторные нарушения являются неотъемлемым звеном в патогенезе БА [5, 6], в основе которой лежит хроническое аллергическое воспаление бронхов. В связи с этим, для детей с АЗРТ визуализация и объективная оценка капиллярного кровотока может оказаться актуально значимой как в прогностическом, так и в диагностическом плане [3, 4, 7, 8]. Однако до настоящего времени сохраняется много нерешенных вопросов в оценке морфологии и функционировании капиллярного русла у детей, и работы в этом перспективном направлении активно продолжаются [8–10].

Среди способов объективной оценки микроциркуляции следует выделить прямой, неинвазивный, разрешенный для применения в педиатрической практике, метод компьютерной капилляроскопии (ККС) ногтевого ложа, дающий достоверную информацию о структурных и функциональных параметрах капилляров в реальном режиме времени и физиологических условиях [11]. Определенные при помощи ККС морфологические и функциональные нарушения капиллярного кровотока могут быть значимыми в ранней диагностике различных заболеваний, в том числе АЗРТ, а также использоваться для контроля эффективности их терапии [6, 12, 13].

В ряде исследований была доказана взаимосвязь между изменением архитектоники сосудов микроциркуляторного русла кожи и перфузии легких при

бронхиальной обструкции, в частности, при обострении БА. Кроме того, данные изменения могут наблюдаться еще на доклинической стадии заболевания [14, 15]. Так, П. В. Бережанским и др. [9] при помощи цифровой ККС ногтевого валика была доказана клиническая значимость определения структурных и функциональных параметров микроциркуляции у детей раннего возраста, перенесших острый обструктивный бронхит, для прогнозирования формирования у них БА.

Следует отметить, что параметры капиллярной сети значительно различаются в активную фазу заболевания и в ремиссии, что характеризуется изменением морфологических характеристик: извитости капилляров (в фазу ремиссии) и артериовенозного коэффициента (в острую фазу) [16]. Наиболее существенные изменения данных показателей выявлены в периоде обострения заболевания. При этом они коррелировали с тяжестью течения БА и параметрами бронхиальной проходимости [17].

Все это дает основания использовать параметры кожного капиллярного кровотока в качестве диагностического маркера для оценки не только локальных, но и системных реакций. Уточнение особенностей капиллярного русла у пациентов с заболеваниями респираторного тракта различного генеза может оказаться значимым для их ранней, и даже доклинической, диагностики.

В связи с вышеизложенным, **целью** исследования явилось определение особенностей микроциркуляторного русла у детей с аллергическими заболеваниями респираторного тракта, сопровождающимися длительным кашлем, при помощи метода компьютерной капилляроскопии ногтевого ложа.

## Материалы и методы исследования

В условиях поликлиники и стационара были обследованы 238 пациентов в возрасте от 2 до 17 лет с острыми и хроническими заболеваниями органов дыхания, сопровождающимися длительным (более 4 недель) кашлем. Катамнез составил 6–17 месяцев (длительность его определялась временем, необходимым для верификации диагноза).

Проведение исследования было одобрено Этическим комитетом ГБОУ ВПО «Ярославский государственный медицинский университет» Министерства здравоохранения Российской Федерации (протокол № 04 от 01 октября 2015 г.).

Все обследованные пациенты, в зависимости от генеза кашля, были распределены на 4 группы: 1-я группа (n=68) – дети с острым (острый ринит, риносинусит, ринофарингит, фарингоаденоидит, отит) или обострением хронического заболевания ЛОР-органов инфекционного генеза (хронический аденоидит, тонзиллит, фаринготонзиллит, синусит); 2-я группа (n=53) – дети с ОРИ нижних дыхательных путей (НДП) (острый трахеит, простой и обструктивный бронхит, пневмония); 3-я группа (n=39) – дети с аллергическим ринитом (АР) легкой степени в периоде неполной ремиссии или обострения; 4-я группа (n=78) – дети с бронхиальной астмой (БА) легкой степени в периоде неполной ремиссии или обострения.

В клинической структуре заболеваний у детей 1-й группы острые и обострения хронических заболеваний ЛОР-органов выявлялись практически с одинаковой частотой (54 и 46 % соответственно, p>0,05). Следует отметить, что повторные эпизоды длительного кашля (более 4 недель) чаще обнаруживались у пациентов с хроническими заболеваниями ЛОР-органов по сравнению с их острым течением (у 41 и 18 % соответственно, p<0,05).

В клинической структуре ОРИ НДП (2-я группа) преобладал острый обструктивный бронхит (ООБ) (у 38 %), при этом большинство (97 %) детей получали лечение в условиях поликлиники (p<0,05). У $^1/_3$ пациентов диагностирован острый трахеит легкой (у 19 %) и средней тяжести (у 11 %), у 13 % детей был выявлен острый простой бронхит, у 19 % детей – внебольничная пневмония средней тяжести.

По показаниям пациентам с острым или обострением хронического заболевания ЛОР-органов (1-я группа) проведена антибактериальная, симптоматическая терапия (назальные деконгестанты, ирригация носовой полости солевыми растворами и др.), физиолечение. Детям с ОРИ нижних дыхательных путей (2-я группа) по показаниям назначены антибактериальные, бронхолитические, муколитические препараты; постуральный дренаж; физиолечение; лечебная физкультура. На фоне терапии отмечался положительный эффект: у пациентов 1-й группы кашель и другая клиническая симптоматика полностью купировались через 10 [6–14] дней, 2-й группы – через 16 [12–20] дней (Me[25 –75‰]) (p<0,05).

При сравнительном анализе клинической структуры 3-й и 4-й групп в зависимости от возраста у детей младше 7 лет практически с одинаковой частотой диагностировались как АР, так и БА (у 19 и у 25 % соответственно, p>0,05). Однако частота встречаемости БА с возрастом увеличивалась и была существенно выше у детей старше 7 лет по сравнению с АР (у 42 и у 15 % соответственно, p<0,05). У 31 % пациентов 3-й группы (АР) в анамнезе был атопический дерматит (ограниченная форма); у 36 % – острые аллергические реакции (отек Квинке, крапивница). У 29 % детей 4-й группы (БА) в анамнезе наблюдался аллергический ринит; в 19 % случаев – атопический дерматит (ограниченная форма); у 12 % пациентов – острые аллергические реакции (отек Квинке, крапивница). В 12 % случаев у детей 4-й группы в качестве сопутствующей аллергопатологии одновременно были аллергический ринит и атопический дерматит в периоде ремиссии. Всем детям с АЗРТ была проведена базисная противоаллергическая терапия: по показаниям назначены гипоаллергенные элиминационные мероприятия, ингаляционные глюкокортикостероиды, антилейкотриеновые препараты, местные (интраназальные) глюкокортикостероиды, антигистаминные препараты 2-го поколения и др. На фоне лечения в течение 2–4 недель отмечался положительный клинический эффект: у пациентов 3-й группы патологическая симптоматика, в том числе кашель, купировалась через 15 [10–18] дней, 4-й группы – через 12 [8–16] дней (Me[25 –75‰]) (p>0,05).

Для сравнительной оценки показателей микроциркуляторного русла и разработки нормативов

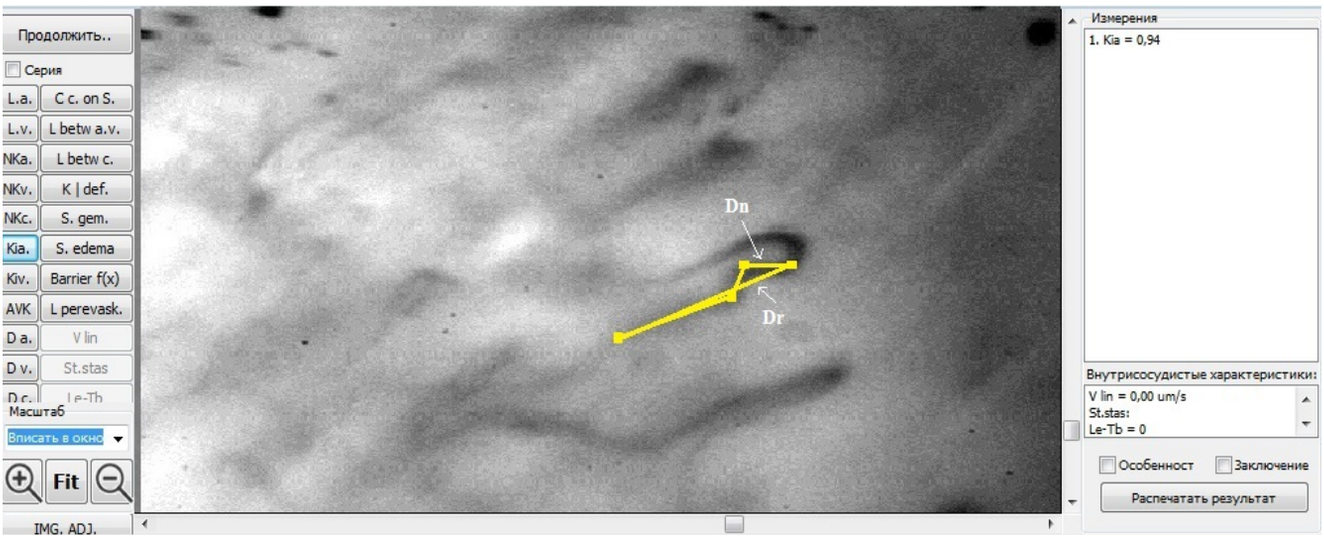


Рис. 1. Определение коэффициента извитости артериальной части капилляра (Kia) при помощи программного обеспечения «C-Scope 0.90a»

Fig. 1. Determination of the tortuosity coefficient of the arterial part of the capillaries (Kia) using the software «C-Scope 0.90a»

нами были обследованы 60 практически здоровых детей 1-й и 2-й группы здоровья, не болевших ОРИ в течение 2 и более месяцев до обследования. Все обследованные дети были сопоставимы по возрасту и гендерной принадлежности (p>0,05).

Наряду с общепринятыми клиническими методами обследования (сбор и анализ анамнестических данных, осмотр, общий клинический анализ крови и др.), всем детям была проведена ККС ногтевого ложа для оценки морфофункционального состояния микроциркуляторного русла.

ККС осуществлялась при помощи цифровой камеры-окуляра «DCM 800», светового микроскопа «Биомед-1» и осветительной системы. Исследование проводилось при условии постоянства температуры окружающего воздуха (в пределах +20–22 °C), после 15-минутного отдыха, в положении «сидя». Левая рука ребенка располагалась на уровне сердца, при этом IV палец руки фиксировался на специальной подставке, а эпонихий пальца находился под объективом. Далее на околоногтевой валик наносилась 1 капля иммерсионного масла. Видеосъемка проводилась до получения четкого изображения капилляров на экране монитора [6, 7].

Оценка морфофункционального состояния капилляров осуществлялась в двух режимах – ручном и автоматическом. При ручном режиме линейные показатели капиллярной сети определялись путем калибровки пиксельного расстояния полученных изображений с идентичным расстоянием на микролинейке. Автоматический режим измерения параметров проводился с помощью программного обеспечения «C–Scope 0.90a».

В ходе выполнения ККС у всех детей оценивались качественные (форма капиллярной петли, ее отклонения от классической петли, извитость и др.) и количественные морфологические характеристики капилляров: неравномерность калибра венозной части капилляров (Nkv) и собственно капилляров (Nkc), коэффициент извитости артериальной (Kia) и венозной части капилляров (Kiv), диаметр артериальной (Da) и венозной части капилляров (Dv). Кроме того, выполнялось исследование функционального состояния капиллярной сети при помощи определения длины периваскулярной зоны (L).

Значение неравномерности калибра венозной части капилляров (Nkv) и собственно капилляров (Nkc) получали путем измерения (минимум, трехкратно) отдельных участков соответствующей части капиллярной сети. Коэффициенты извитости артериальной (Kia) и венозной части капилляров (Kiv) вычисляли, как отношение средней линии, проведенной через нулевые значения периодов извитой части (артериальной или венозной) капилляра к его реальной длине и рассчитывали по формуле: Ki a-v = Dn/Dr, где Dn – длина (артериальной или венозной) части капилляра по средней линии (мкм); Dr – реальная длина (артериальной или венозной) части капилляра (мкм) (рис. 1).

Диаметр каждого из отделов капилляров (Da, Dv) и длина периваскулярной зоны (L) определялись при помощи их механического измерения, при этом значения данных параметров микроциркуляции, полученные при ручном и автоматическом режиме измерения, достоверно не различались (p>0,05) [6].

Статистическую обработку результатов исследования проводили с помощью пакетов компьютерных программ «Microsoft Excel 2010», «Statistica 10,0». Достоверность различий определяли при помощи методов Краскел – Уоллиса, Спирмена и Кендалл – Тау, проведен факторный и кластерный анализ, а также прямой пошаговый дискриминантный анализ.

## Результаты исследования и их обсуждение

При сравнительной оценке морфофункциональных показателей микроциркуляторного русла у практически здоровых детей выявлено отсутствие статистически значимых различий исследуемых параметров в зависимости от возраста и пола (табл. 1) (p>0,05). В связи с отсутствием общепринятых нормативов по оценке параметров капиллярного русла в детском возрасте, полученные нами данные были

Таблица 1

**Параметры компьютерной капилляроскопии у практически здоровых детей в зависимости от возраста**

Table 1

**Parameters of computer capillaroscopy in practically healthy children depending on age**

| Показатель | Дети в возрасте от 2 до 7 лет (n=33), Me[25–75‰] | Дети в возрасте от 7 до 17 лет (n=27), Me[25–75‰] | Контрольная группа в целом (n=60), Me[25–75‰] |
|---|---|---|---|
| Неравномерность калибра венозной части капилляров (Nkv), усл. ед. | 0,97 [0,94–0,98] | 0,94 [0,92–0,96] | 0,95 [0,93–0,97] |
| Неравномерность калибра собственно капилляров (Nkc), усл. ед. | 0,942 [0,918–0,965] | 0,936 [0,922–0,971] | 0,940 [0,917–0,967] |
| Коэффициент извитости артериальной части капилляров (Kia), усл. ед. | 0,936 [0,926–0,957] | 0,951 [0,930–0,957] | 0,947 [0,928–0,957] |
| Коэффициент извитости венозной части капилляров (Kiv), усл. ед. | 0,837 [0,814–0,867] | 0,842 [0,811–0,872] | 0,841 [0,803–0,866] |
| Диаметр артериальной части капилляров (Da), мкм | 19,6 [17,6–20,9] | 18,2 [16,9–20,9] | 18,9 [17,2–20,9] |
| Диаметр венозной части капилляров (Dv), мкм | 44,7 [41,7–47,7] | 43,9 [40,4–49,8] | 44,6 [41,1–47,9] |
| Длина периваскулярной зоны (L), мкм | 103,7 [98,4–110,4] | 102,7 [99,7–107,0] | 102,9 [99,6–109,1] |

Примечание: статистическая значимость различий показателей по критерию Манна – Уитни между детьми в возрасте от 2 до 7 лет и от 7 до 17 лет отсутствовала (p>0,05).

приняты за норму, что согласуется с результатами других исследований [18, 19].

В ходе исследования установлено, что у практически здоровых детей капилляры были упорядочены и структурированы, равномерно распределены и имели четкие границы (рис. 2).

Важно отметить, что при сравнительной оценке исследуемых морфологических показателей капиллярной сети в зависимости от длительности кашля достоверно значимых различий у обследованных пациентов (1–4-я группы) не обнаружено (p>0,05).

При анализе параметров ККС у пациентов с кашлем длительностью более 4 недель, вследствие инфекционно-воспалительных заболеваний дыхательной системы (1-я и 2-я группы), и К достоверно значимых различий в дифференцировке и упорядоченности капиллярной сети не выявлено (p>0,05) (рис. 3).

Для всех пациентов 1-й и 2-й групп была характерна сходная направленность изменений микроциркуляции, а именно: умеренные нарушения преимущественно со стороны венозного отдела капилляров по сравнению с К, проявляющихся снижением показателей неравномерности калибра капилляров венозного отдела (Nkv) и неравномерности калибра собственно капилляров (Nkc) (p<0,05). Более выраженные изменения со стороны капиллярной сети были характерны для пациентов с ОРИ НДП (2-я группа), в отличие от детей с острым или обострением хронического заболевания ЛОР-органов (1-я группа) и К. Они проявлялись изменением как структурных, так и функциональных параметров микроциркуляторного русла, а именно: увеличением диаметра капилляров венозного отдела (Dv), снижением коэффициента извитости артериальной части капилляров (Kia) и умеренным увеличением периваскулярной зоны (L) (p<0,05) (табл. 2).

Таким образом, для всех пациентов с длительным кашлем вследствие инфекционно-воспалительных заболеваний дыхательной системы, особенно при ОРИ НДП, были характерны умеренные изменения микроциркуляции, преимущественно в венозном отделе, в виде увеличения диаметра (Dv) и неравномерности калибра капилляров (Nkv), что может свидетельствовать о снижении процессов адаптации капиллярного русла при воздействии на организм инфекционного агента.

В ходе исследования структуры капилляров микроциркуляторного русла у детей с кашлем длительностью более 4 недель вследствие АЗРТ (3-я и 4-я группы) обнаружено, что капиллярная сеть у них имела слабую дифференцировку на уровне 3-го эшелона капилляров, а также бóльшую частоту встречаемости морфологически измененных капилляров (клубочкообразных, древовидных) по сравнению с 1-й, 2-й группами и К (p<0,05) (рис. 4).

Следует отметить, что морфологические особенности микроциркуляторного русла у пациентов с АР (3-я группа) и БА (4-я группа) имели сходный характер: в виде патологических изменений как

Рис. 2. Микрофотография капилляра ногтевого ложа у практически здоровой девочки М., 6 лет

Fig. 2. Micrograph of the capillary of the nail bed in healthy girl M., 6 years old



*а* *б*

Рис. 3. Микрофотография капилляра ногтевого ложа у мальчика Г., 5 лет. Диагноз: «Хронический аденоидит, обострение» (*а*); микрофотография капилляра ногтевого ложа у мальчика Т., 7 лет. Диагноз: «Острый обструктивный бронхит» (*б*)

Fig. 3. Micrograph of the capillary of the nail bed in a boy G., 5 years old. Diagnosis: «Chronic adenoiditis in exacerbation» (*a*); micrograph of the capillary of the nail bed in a boy T., 7 years old. Diagnosis: «Acute obstructive bronchitis» (*б*)

Таблица 2

**Параметры микроциркуляторного русла у обследованных пациентов**

Table 2

**The parameters of the microvasculature in the examined patients**

| Показатель, Me [25–75‰] | Группа | | | | |
|---|---|---|---|---|---|
| | 1-я (n=68) | 2-я (n=53) | 3-я (n=39) | 4-я (n=78) | контрольная (n=60) |
| Неравномерность калибра венозной части капилляров (Nkv), усл. ед. | 0,931 [0,905–0,942]*,# | 0,932 [0,908–0,944]*,# | 0,95 [0,94–0,96]# | 0,96 [0,95–0,97]* | 0,95 [0,93–0,97] |
| Неравномерность калибра собственно капилляров (Nkc), усл. ед. | 0,93 [0,91–0,94]# | 0,92 [0,89–0,93]*,# | 0,90 [0,89–0,91]* | 0,89 [0,88–0,90]* | 0,940 [0,917–0,967] |
| Коэффициент извитости артериальной части капилляров (Kia), усл. ед. | 0,92 [0,90–0,94]*,# | 0,88 [0,81–0,92]*,# | 0,86 [0,84–0,89]*,# | 0,82 [0,77–0,84]* | 0,947 [0,928–0,957] |
| Коэффициент извитости венозной части капилляров (Kiv), усл. ед. | 0,828 [0,821–0,842]# | 0,831 [0,824–0,838]# | 0,856 [0,842–0,891]# | 0,87 [0,86–0,89]* | 0,841 [0,803–0,866] |
| Диаметр артериальной части капилляров (Da), мкм | 18,4 [16,3–18,5]# | 18,2 [17,9–18,7]# | 17,1 [14,0–18,8]*,# | 13,9 [13,1–15,0]* | 18,9 [17,2–20,9] |
| Диаметр венозной части капилляров (Dv), мкм | 46,0 [45,1–46,8] | 50,3 [47,4–52,1]*,# | 45,5 [44,1–46,0] | 45,9 [43,9–47,4] | 44,6 [41,0–47,9] |
| Длина периваскулярной зоны (L), мкм | 106,2 [101,5–111,4]# | 108,3 [106,2–113,6]*,# | 114,4 [111,3–117,0]*,# | 117,5 [115,0–119,0]* | 102,9 [99,6–109,1]# |

Примечание: достоверность различия показателей по критерию Краскел–Уоллиса: * – между К и 1-й, 2-й, 3-й, 4-й группами, $p<0,05$; # – между 4-й и 1-й, 2-й, 3-й группами, $p<0,05$.

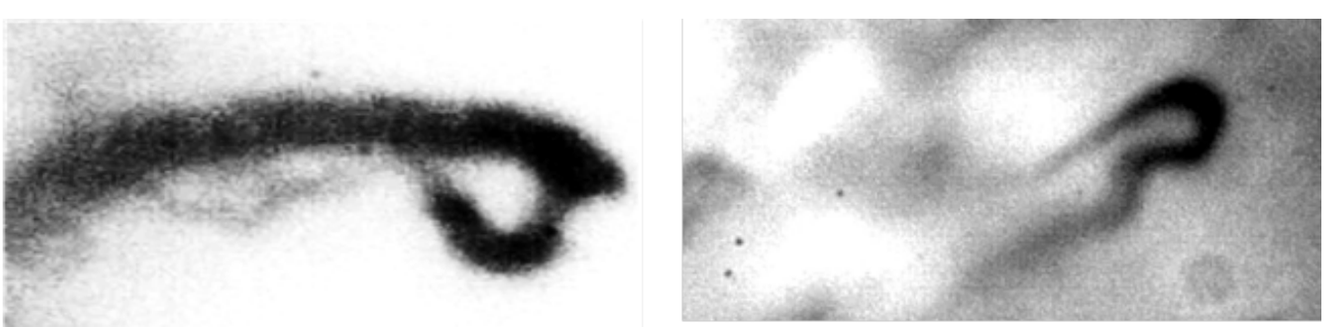

*а* *б*

Рис. 4. Микрофотография капилляра ногтевого ложа у девочки С., 10 лет. Диагноз: «Бронхиальная астма, легкое персистирующее течение, период неполной ремиссии» (*а*); микрофотография капилляра ногтевого ложа у девочки А., 14 лет. Диагноз: «Аллергический ринит, обострение» (*б*)

Fig. 4. Micrograph of the capillary of the nail bed in a girl S., 10 years old. Diagnosis: «Bronchial asthma, mild persistent course, incomplete remission» (*a*); micrograph of the capillary of the nail bed in a girl A., 14 years old. Diagnosis: «Allergic rhinitis in exacerbation» (*б*)

артериальной, так и венозной части капиллярного русла. Однако наиболее значимые изменения отмечены при БА (4-я группа), что может свидетельствовать о бóльшей выраженности хронического аллергического воспаления у детей данной группы. У всех пациентов с АЗРТ, в отличие от К, выявлено снижение коэффициента извитости артериального отдела капилляров (Kia) и показателя неравномерности калибра капилляров (Nkc). Кроме того, для детей 4-й группы (БА) было характерно уменьшение диаметра артериальной части капилляров (Da) и увеличение значения коэффициента извитости венозной части капилляров (Kiv) по сравнению с 3-й группой и К ($p<0,05$). Наряду с морфологическими особенностями, у детей с АЗРТ нами установлено изменение функционального состояния микроциркуляции в виде увеличения длины периваскулярной зоны (L), особенно выраженное при БА (табл. 2) ($p<0,05$).

Тесную взаимосвязь между степенью выраженности хронического аллергического воспаления и исследованными показателями капиллярного русла подтверждают выявленные сильные корреляции у детей с БА (4-я группа) – между значением показателя L и длительностью кашля в неделях ($r=0,63$; $p<0,05$), выраженностью в баллах сухих хрипов в легких ($r=0,72$; $p<0,05$); у пациентов с длительным кашлем вследствие АР (3-я группа) – между степенью выраженности влажного кашля в баллах и уровнем параметра Kia ($r=0,49$; $p<0,05$), что согласуется с данными других авторов [16]. В связи с этим можно предположить, что выявленные изменения морфофункциональных параметров микроциркуляции у пациентов с АЗРТ являются отражением хронического аллергического воспаления.

Так, П. В. Бережанским и др. (2014) [9] было показано, что у детей, перенесших острый обструктивный бронхит и сформировавших БА в возрасте до 3 лет, отмечались более значимые и стойкие изменения в капиллярном русле в виде расширения венозной части и уменьшения диаметра артериальной части капилляров. В ряде исследований была доказана взаимосвязь между увеличением периваскулярной зоны и бронхиальной гиперреактивностью при АЗРТ. Особое значение в увеличении периваскулярной зоны, свидетельствующее о скрытой задержке жидкости в межклеточном пространстве, характерном, в частности, для аллергической патологии, придается факторам межклеточной адгезии (ICAM-2, VCAM и др.). При увеличении содержания данных факторов повышается проницаемость капилляров, и, как следствие, увеличиваются артериоло-венулярный коэффициент и извитость капилляров [20, 21].

## Выводы

1. Таким образом, полученные нами результаты позволяют утверждать, что для АЗРТ в детском возрасте, особенно для БА, характерны структурные и функциональные нарушения капиллярного русла в виде изменения параметров всех его отделов, выраженного увеличения длины периваскулярной зоны, указывающей на повышение степени гидратации интерстициального пространства вследствие хронического аллергического воспаления, в отличие от пациентов с инфекционно-воспалительными заболеваниями дыхательной системы, для которых свойственно изменение параметров микроциркуляции преимущественно в венозном отделе капилляров, больше при ОРИ нижних, чем верхних дыхательных путей.

2. Выявленные с помощью ККС ногтевого ложа морфофункциональные изменения микроциркуляции могут быть использованы в качестве дополнительных дифференциально-диагностических критериев и включены в алгоритмы диагностики АЗРТ (аллергический ринит, БА), что будет способствовать раннему выявлению данной патологии и своевременной целенаправленной терапии.

## Конфликт интересов / Conflict of interest

Авторы заявили об отсутствии конфликта интересов. / The authors declare no conflict of interest.

## Литература / References

*1. Батожаргалова Б. Ц., Мизерницкий Ю. Л., Подольная М. А. Мета-анализ распространенности астмоподобных симптомов и бронхиальной астмы в России (по результатам ISAAC) // Рос. вестн. перинатологии и педиатрии. – 2016. – Т. 61, № 4. – С. 59–69. [Batozhargalova BTs, Mizernitsky YuL, Podol'naya MA. Meta-analysis of the prevalence of asthma-like symptoms and bronchial asthma in Russia (based on ISAAC results). Rossiiskii vestnik perinatologii i pediatrii. 2016;61(4):59–69 (In Russ.)]. Doi: 10.21508/1027-4065-2016-61-4-59-69.*

*2. Национальная программа «Бронхиальная астма у детей. Стратегия лечения и профилактики». – 5-е изд., перераб. и доп. – М.: Оригинал-макет, 2017. – 160 с. [National program «Bronchial asthma in children. Treatment and Prevention Strategy». Moscow, Original-maket, 2017:160. (In Russ.)].*

*3. Мизерницкий Ю. Л., Мельникова И. М., Удальцова Е. В. Дифференциальная диагностика затяжного и хронического кашля у детей // Consilium Medicum. – 2017. – Т. 19, № 11.1. – С. 7–16. [Mizernitsky YuL, Melnikova IM, Udaltsova EV. Differential diagnosis of protracted and chronic cough in children. Consilium Medicum. 2017;19(11.1):7–16. (In Russ.)]. Doi: 10.26442/2075-1753_19.11.1.7-16.*

*4. Мельникова И. М., Удальцова Е. В., Мизерницкий Ю. Л. Алгоритмы дифференциальной диагностики заболеваний, сопровождающихся затяжным и хроническим кашлем у детей // Педиатрия. Журн. им. Г. Н. Сперанского. – 2018. – Т. 97, № 2. – С. 8–18. [Melnikova IM, Udaltsova EV, Mizernitsky YuL. Algorithms for the differential diagnosis of diseases involving prolonged and chronic cough in children. Pediatrija. Zhurnal im. G. N. Speranskogo. 2018;97(2):8–18. (In Russ.)]. Doi: 10.24110/0031-403X-2018-97-2-8-18.*

*5. Муравьев А. В., Комлев В. Л., Михайлов П. В. и др. Деформация эритроцитов: роль в микроциркуляции // Яросл. педагог. вестн. – 2013. – Т. 3, № 2. – С. 93–102. [Muravyov AV, Komlev VL, Mikhailov PV, Ahapkina AA, Muravyov AA. Erythrocyte deformation: the role in the microcirculation. Jaroslavskij pedagogicheskij vestnik. 2013;3:2:93–102. (In Russ.)].*

*6. Федорович А. А. Капиллярная гемодинамика в эпонихии верхней конечности // Регионар. кровообращение и микроциркуляция. – 2006. – Т. 5, № 1. – С. 20–29. [Fedorovich AA. Capillary hemodynamics in the upper limb eponyia. Regionarnoe krovoobrashhenie i mikrocirkuljacija. 2006;5(1):20–29. (In Russ.)].*

*7. Чочиа П. А. Анализ видеоданных, формируемых капилляроскопом, и измерение динамики кровотока // Информац. процессы. – 2014. – Т. 14, № 1. – С. 79–86. [Chochia PA. Analysis of video data generated by a capillaroscope, and measurement of the dynamics of blood flow. Informacionnye processy. 2014;14(1):79–86. (In Russ.)].*

*8. Место микроциркуляции в развитии сосудистых нарушений у детей и подростков / К. В. Жмеренецкий, О. В. Каплиева, З. В. Сиротина, Р. Ф. Езерский // Дальневост. мед. журн. – 2012. – Т. 2. – С. 59–62. [Zhmerenetsky KV, Kaplieva OV, Sirotina ZV, Ezerskij RF. The place of microcirculation in the development of vascular disorders in children and adolescents. Dal'nevostochnyj medicinskij zhurnal. 2012; 2:59–62. (In Russ.)].*

*9. Бережанский П. В., Мельникова И. М., Мизерницкий Ю. Л. Клиническое значение микроциркуляторных нарушений в оценке прогноза бронхиальной астмы у детей раннего возраста // Вопросы практ. педиатрии. – 2014. – Т. 4. – С. 8–13. [Berezhansky PV, Melnikova IM, Mizernitsky YuL. The clinical significance of microcirculatory disorders in the assessment of the forecast of bronchial asthma in young children. Voprosy prakticheskoy pediatrii. 2014;4:8–13. (In Russ.)].*

*10. Гурова О. А., Козлов В. И. Особенности микроциркуляции крови в коже у детей // Вестн. Рос. ун-та дружбы народов. Серия: Медицина. – 2011. – Т. 1. – С. 12–16. [Gurova OA, Kozlov VI. Features of microcirculation of blood in the skin of children. Vestnik Rossiyskogo universiteta druzhby narodov. Seriya: Meditsina. 2011;1:12–16. (In Russ.)].*

*11. Allen J, Howell K. Microvascular imaging: techniques and opportunities for clinical physiological measurements. Physiol Meas. 2014;35(7):91–141. Doi: 10.1088/0967-3334/35/7/R91.*

*12. Козлов В. И. Система микроциркуляции крови: клинико-морфологические аспекты изучения // Регионар. кровообращение и микроциркуляция. – 2006. – Т. 5, № 1 (19). – С. 84–101. [Kozlov VI. The system of microcirculation of blood: clinical and morphological aspects of the study. Regionarnoye krovoobrashcheniye i mikrotsirkulyatsiya. 2006; 5(1(19)):84–101. (In Russ.)].*

*13. Особенности микроциркуляции у больных с хронической сердечной недостаточностью на фоне лечения ингибиторами АПФ и диуретиками / Ю. И. Гурфинкель, М. И. Кудуткина, Л. М. Парфенова, В. А. Орлов // Рос. кардиол. журн. – 2011. – Т. 16, № 2. – С. 43–48. [Gurfinkel YuI, Kudutkina MI, Parfenova LM, Orlov VA. Features of microcirculation in patients with chronic heart failure during treatment with ACE inhibitors and diuretics. Rossiyskiy kardiologicheskiy zhurnal. 2011;16(2):43–48. (In Russ.)].*

*14. Кравец Е. С. Изменения эндобронхиальной микрогемоциркуляции у больных бронхиальной астмой в зависимости от тяжести течения заболевания // Дальневост. мед. журн. – 2007. – Т. 1. – С. 9–12. [Kravets ES. Changes in endobronchial microhemocirculation in patients with bronchial asthma, depending on the severity of the disease. Dalnevostochnyy meditsinskiy zhurnal. 2007;1:9–12. (In Russ.)].*

*15. Haraguchi M, Shimura S, Shirato K. Morphometric analysis of bronchial cartilage in chronic obstructive pulmonary disease and bronchial asthma. Am. J. Respir. Crit. Care. Med. 1999;159:1005-1013.*

*16. Шилова А. А., Тимофеева Н. В., Войнова В. И. Особенности микроциркуляции кожи у детей с тяжелой формой бронхиальной астмы // Новая наука: опыт, традиции, инновации. – 2015. – Т. 7–2. – С. 42–44. [Shilova AA, Timofeeva NV, Voinova VI. Features of skin microcirculation in children with severe bronchial asthma. Novaja nauka: opyt, tradicii, innovacii. 2015;7–2:42–44. (In Russ.)].*

*17. Petry DG, Terreri MT, Len CA. Nailfold capillaroscopy in children and adolescents. ActaReumatol. Port. 2008; 33(4):395–400.*

*18. Gorska A, Kowal-Bielecka O, Urban M, Chlabicz S, Sienkiewicz J, Gorski S. Impairment of microcirculation in juvenile idiopathic arthritis – studies by nailfold vide-ocapillaroscopy and correlation with serum levels of sICAM and VEGF. Folia Histo-chem Cytobiol. 2008;46:443–447. Doi: 10.2478/v10042-008-0062-z.*

*19. Herrick AL, Moore T, Hollis S, Jayson MIV. The influence of age on nailfold capillary dimensions in childhood. Journal of Rheumatology. 2000;27(3):797–800.*

*20. Khor YH, Teoh AK, Lam S, Mo DC, Weston S, Reid DW et al. Increased vascular permeability precedes cellular inflammation as asthma control deteriorates. Clin. Exp. Allergy. 2009;39(11):1659–1667. Doi: 10.1111/j.1365-2222.2009.03349.x.*

*21. Yan WW, Liu Y, Fu BM. Effects of curvature and cell-cell interaction on cell adhesion in microvessels. Biomech. Model. Mechanobiol. 2010;9(5):629–640. Doi: 10.1007/s10237-010-0202-1.*

## Информация об авторах

**Мизерницкий Юрий Леонидович** – д-р мед. наук, профессор, заслуженный работник здравоохранения Российской Федерации, зав. отделением хронических воспалительных и аллергических болезней легких Научно-исследовательского клинического института педиатрии им. акад. Ю. Е. Вельтишева Российского национального исследовательского медицинского университета ФГАОУ ВО им. Н. И. Пирогова Минздрава России, Москва, Россия, e-mail: yulmiz@mail.ru, ORCID: 0000-0002-0740-1718.

**Мельникова Ирина Михайловна** – д-р мед. наук, профессор, зав. кафедрой педиатрии № 1, ФГБОУ ВО «Ярославский государственный медицинский университет» Минздрава России, г. Ярославль, Россия, e-mail: imyar@mail.ru, ORCID: 0000-0002-3621-8875.

**Удальцова Екатерина Владимировна** – канд. мед. наук, врач-ординатор педиатрического отделения, ГБКУЗ ЯО «Центральная городская больница», г. Ярославль, Россия, e-mail: ekaterinaudalcova@yandex.ru, ORCID: 0000-0002-7497-409X.

## Author information:

**Mizernitsky Yury L.** – MD, PhD, prof., Head of Depart. of Lung Diseases Veltischev Research and Clinical Institute for Pediatrics of the Pirogov Russian National Research Medical University, Moscow, Russia, e-mail: yulmiz@mail.ru, ORCID: 0000-0002-0740-1718.

**Melnikova Irina M.** – MD, PhD, prof., Head of Department of Hospital Pediatrics № 1, Yaroslavl State Medical University, Yaroslavl, Russia, e-mail: imyar@mail.ru, ORCID: 0000-0002-3621-8875.

**Udaltsova Ekaterina V.**– Cand. of Sci. (Med.), resident physician of the pediatric department of «Central City Hospital», Yaroslavl, Russia, e-mail: ekaterinaudalcova@yandex.ru, ORCID: 0000-0002-7497-409X.